

УДК 616.342-006.04-089.8-072.1

А.А. Карпачев¹, А.П. Седов¹, И.П. Парфенов¹, А.Л. Ярош¹, О.М. Ждановский¹, С.П. Францев², В.Д. Полянский²¹ Белгородский государственный университет (308015 г. Белгород, ул. Победы, 85), ² Белгородская областная клиническая больница Святителя Иоасафа (308000 г. Белгород, ул. Некрасова, 8/9).

ТАКТИКА И ПРИНЦИПЫ ЛЕЧЕНИЯ ОПУХОЛЕЙ БОЛЬШОГО СОСОЧКА ДВЕНАДЦАТИПЕРСТНОЙ КИШКИ

Ключевые слова: рак большого сосочка двенадцатиперстной кишки, эндоскопическое лечение.

На основании опыта лечения 142 пациентов в возрасте от 32 до 94 лет с раком большого дуоденального сосочка обоснованы показания и противопоказания к различным видам оперативных вмешательств. Радикальная гастропанкреатодуоденальная резекция, по данным авторов, выполнима лишь в небольшом числе наблюдений и часто невозможна у лиц старшего возраста из-за наличия тяжелой сопутствующей патологии. Предпочтение здесь отдается эндоскопическим методам лечения, позволяющим купировать механическую желтуху. Названные методы могут быть самостоятельными паллиативными или этапными вмешательствами перед выполнением радикальной операции.

Рак большого сосочка двенадцатиперстной кишки (БСДК) является вторым по частоте среди онкологических поражений периапулярной области, характеризуясь при этом медленным ростом и поздним метастазированием [4, 5, 8]. И хотя рак БСДК считается самой курабельной опухолью панкреатобилиарной зоны, лечение его представляет собой одну из сложнейших и до конца не решенных проблем в хирургии и онкологии. Несмотря на длительную историю этого вопроса, до сих пор остаются спорными и далекими от разрешения многие тактические и технические моменты, особенно связанные с показаниями к различного рода оперативным вмешательствам.

Широкое внедрение в хирургическую практику миниинвазивных технологий при лечении заболеваний печени, поджелудочной железы, желчевыводящих протоков позволило значительно расширить возможности оказания хирургической помощи больным без больших оперативных вмешательств [6]. Однако среди хирургов нет единого мнения в определении показаний к выполнению радикальных или паллиативных вмешательств в зависимости от стадии и прогноза заболевания, за исключением случаев, когда имеются отдаленные метастазы. Это обстоятельство связано с отсутствием четких критериев прогнозирования активности и распространения опухолевого роста [2, 7]. Не определены роль и место эндоскопического паллиативного лечения при раке БСДК, а оно порой является альтернативой окончательному паллиативному лечению при нерезектабельных опухолях, заменяя собой чреватые тяжелыми осложнениями хирургические операции.

Цель настоящего исследования — определить оптимальный способ декомпрессии и паллиативного эндоскопического лечения при раке БСДК.

Карпачев Александр Александрович — канд. мед. наук, доцент кафедры хирургических болезней БелГУ; тел.: 8 (4722) 50-47-78; e-mail: karpach72@rambler.ru.

Материал и методы. Проанализирован опыт лечения 142 больных раком БСДК в возрасте от 32 до 94 лет (средний возраст — $66 \pm 11,2$ г.) в Межтерриториальном центре Черноземья хирургии печени и поджелудочной железы г. Белгорода с 1996 по 2007 г. Мужчин было 60, женщин — 82. Основным скрининговым методом диагностики служили ультразвуковое исследование и фиброгастродуоденоскопия. У всех пациентов основным ультразвуковым симптомом было опухолевидное образование в проекции БДСК, имевшее различную экзогенность. Фиброгастродуоденоскопия с биопсией является окончательным методом диагностики опухолей данной локализации, однако при проведении эндоскопической биопсии следует помнить, что в большинстве случаев опухоли развиваются в области общего канала, который без предварительного выполнения папиллотомии недоступен. Без последней процедуры складывается ситуация, когда взятие материала осуществляется из области с меньшей частотой развития опухолей (слизистая оболочка, покрывающая сосочек). Неслучайно в литературе существует скептическое отношение к полноценности эндоскопических щипковых биопсий. Ряд авторов отмечает, что диагностическая ценность биопсии до папиллотомии составляет 62%, а после папиллотомии возрастает всего до 70% [9]. В случаях аденокарцином чувствительность щипковой биопсии составляет всего лишь 21% до папиллотомии и 37% после нее.

На основании литературных данных и собственных многолетних исследований мы можем категорично утверждать, что под БСДК следует понимать его видимую интрадуоденальную часть обязательно в совокупности с комплексом структур, составляющих интрамуральные отделы общего желчного и главного панкреатического протоков при их совместном впадении в двенадцатиперстную кишку или общего желчного протока при редко встречающемся впадении главного панкреатического протока в виде отдельного сосочка. Данное обстоятельство является важным, так как для обычного осмотра при эндоскопическом исследовании доступна только надслизистая часть сосочка и, таким образом, заключение о его благополучном состоянии может оказаться ложным в связи с недиагностированными изменениями в интрамуральных отделах.

Детально литературные сведения и результаты собственных исследований, обосновывающих структурно-функциональную самостоятельность БСДК

как органной структуры, изложены нами в публикациях ранее, в том числе в единственной в отечественной литературе монографии по вопросам нормальной, сравнительной и патологической морфологии сосочка [3].

В наших наблюдениях гистологические типы опухоли после эндоскопической биопсии распределились следующим образом: низкодифференцированная аденокарцинома — 6 (6,19%), умеренно-дифференцированная аденокарцинома — 24 (24,74%), высокодифференцированная аденокарцинома — 23 (23,71%). Другие гистологические типы опухоли: рак на месте — 1 (1,03%), папиллярный рак — 1 (1,03%), темноклеточная аденокарцинома — 1 (1,03%), скirroзная аденокарцинома — 1 (1,03%), подозрение на рак — 9 (9,28%), аденома с участками дисплазии — 1 (1,03%), гиперпластический пролиферирующий полип — 1 (1,03%), эпителий с пролиферацией — 1 (1,03%). В 28 случаях (28,87%) выполнялось цитологическое исследование с заключением — «аденокарцинома».

Широкое внедрение малоинвазивных эндоскопических методов изменили многие тактические подходы в лечении больных раком БСДК. В нашем исследовании эндоскопические вмешательства стали окончательными у 54,2% больных, поэтому мы рассмотрим все хирургические вмешательства, чтобы показать приоритет оперативной эндоскопии в лечении данной патологии. Характер оперативных вмешательств распределился следующим образом: радикальные операции — 23, условно-радикальные (папиллэктомиа) — 14, паллиативные оперативные вмешательства, направленные на создание обходных билиодигестивных анастомозов или анастомозов через опухоль — 18, эндоскопические декомпрессивные вмешательства — 29, паллиативные эндоскопические вмешательства — 65. Не оперированы 22 пациента.

Результаты исследования и обсуждение полученных данных. При опухолях данной локализации основным хирургическим вмешательством, претендующим на радикальность, является гастропанкреатодуоденальная резекция. Кроме того, снижение летальности после радикальных вмешательств до минимальных показателей привело к более широкому выполнению этих операций [7]. На собственном материале радикальные операции выполнены 23 больным (13 мужчин и 10 женщин в возрасте $52 \pm 10,1$ г.) В 12 случаях с декомпрессивной целью перед операцией была выполнена эндоскопическая папиллотомия через опухоль, в 2 случаях — холецистостомия, которые позволили купировать механическую желтуху и подготовить пациентов к оперативному лечению. Летальность при радикальных вмешательствах составила 9,5%.

Показанием к выполнению трансдуоденальной папиллэктомии считали небольшие злокачественные опухоли БСДК у пациентов, которые по общему состоянию не могли перенести расширенную

операцию. Средний возраст больных в этой группе составил $63,2 \pm 7,9$ лет, женщин было 9, мужчин — 5. Летальность составила 7,14%. Трансдуоденальная папиллэктомиа в известной степени является компромиссом, и к ней следует прибегать не в силу ее радикальности, а по причине меньшей послеоперационной летальности и относительно благоприятных ближайших результатов [3].

При наложении билиодигестивных анастомозов стремились к сохранению дуоденального пассажа желчи, что способствовало быстрой нормализации гомеостаза и снижало послеоперационную летальность. Таким вмешательствам подвергнуто 18 больных (9 мужчин и 9 женщин в возрасте $66,3 \pm 7,4$ г.). Холедоходуоденоанастомоз накладывался в 12 случаях. У одного у больного в связи с дуоденальной непроходимостью он сочетался с гастроэнтероанастомозом по Петерсону, у 2 больных трансдуоденальный холедоходуоденоанастомоз был наложен в связи с невозможностью папиллэктомии. В 2 случаях местнораспространенного рака формировали холецистогастроанастомоз, в 1 — гепатикоюноанастомоз и в 1 — холецистодуоденоанастомоз. Летальность при наложении билиодигестивных анастомозов составила 5,88%.

Эндоскопические вмешательства в настоящее время нами рассматриваются как альтернатива паллиативному лечению рака БСДК. Они были проведены 65 больным (46 женщин и 19 мужчин в возрасте $70,3 \pm 8,0$ г.). В качестве эндоскопических вмешательств использовались супрапапиллярная холедоходуоденостомия — 11, папиллотомия через опухоль — 40, папиллотомия на антеградно проведенном через холангиостому катетере — 3, стентирование — 10, эндоскопическая папиллэктомиа — 1. Эндоскопические вмешательства при раке БСДК на этапе освоения технологии для декомпрессии желчных путей выполнялись в виде супрапапиллярной холедоходуоденостомии у 11 человек. Однако создававшееся соустье небольших размеров быстро закрывалось растущей опухолью, что приводило к рецидиву желтухи, требовавшей повторной операции. В 3 случаях из-за распространенного опухолевого процесса перед эндоскопическим вмешательством пришлось использовать чрескожные чреспеченочные методы декомпрессии, позволившие затем выполнить папиллотомию через опухоль на проведенном через холангиостому мочеточниковом стенте и избежать осложнений, поскольку нахождение ригидного стента в БСДК защищало двенадцатиперстную кишку от возможной ретродуоденальной перфорации папиллотомии из-за дистантного воздействия на вирсунгов проток диатермических токов — патент № 2297807 (рис.).

В 40 случаях изолированная папиллотомия через опухоль стала окончательной из-за сопутствующих заболеваний в стадии суб- и декомпенсации и старческого возраста пациентов. Папиллотомия через опухоль позволила продлить жизнь одной больной на

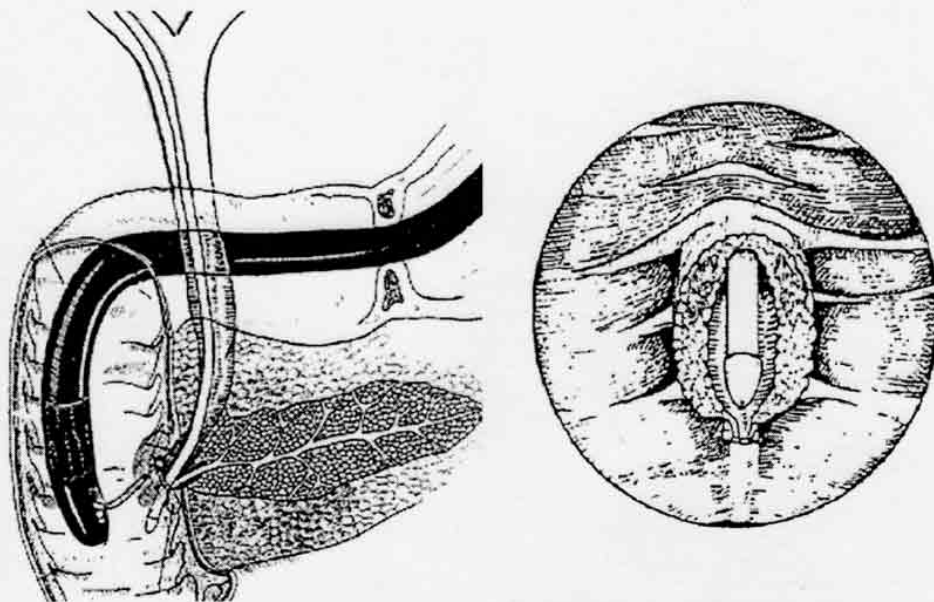


Рис. Способ папиллотомии при раке БСДК (пояснения в тексте).

5 лет и двум больным — на 3 и 3,5 года. Папиллотомия при раке БСДК может сопровождаться осложнениями. В 9 случаях она была прервана из-за угрозы кровотечения из угла разреза. Кровотечение отсюда всегда опасно и таит угрозу для жизни больного. Поэтому в подобных случаях использовали следующий прием: без продвижения струны папиллотома вверх проводили глубокую коагуляцию порционно в углу раны. При этом наступал коагуляционный тромбоз сосудов и выполняемая через 3–4 суток полная папиллотомия не сопровождалась кровотечением. В послеоперационном периоде проводилась стандартная гемостатическая терапия. Используемая методика позволила избежать экстренных оперативных вмешательств.

Стентирование при раке БСДК выполнялось только при повторном обращении больных с жалобами на механическую желтуху. Как правило, это было связано с обтурацией искусственного холедоходуоденального соустья растущей опухолью. В одном случае стентирование выполнено при расположении сосочка в дивертикуле, поскольку выполнение папиллотомии в этом случае чревато грозными осложнениями. Стентирование выполнялось устройствами Amsterdam (Soehendra-Tannenbaum, Wilson-Cook) и стентами собственного изготовления. При клинических и эндоскопических признаках холангита стентированию предшествовало назобилиарное дренирование и санация желчных протоков растворами антисептиков. Из осложнений стентирования можно назвать 2 случая проксимальной миграции стента. У 2 больных после установки стента наблюдались явления холангита, купированные заведением вдоль стента в просвет холедоха на 5–7 дней назобилиарного зонда (комбинированное наружно-внутреннее дренирование) с промыванием антисептическими растворами. В 1 случае выполнена петельная электроэксцизия опухоли.

А.С. Балалыкин и др. отмечали, что эндоскопическая папиллэктомия может применяться при условии тщательности обоснования, соблюдения технических принципов лечения и контрольных исследований [1]. Данный метод из-за опасности осложнений не рекомендуется к широкому применению, но в недалеком будущем эта операция, вероятно всего, станет альтернативой радикальному и условно-радикальному лечению данной категории пациентов. Летальность при всех видах эндоскопических вмешательств составила 1,53%.

Заключение

Несмотря на то, что основным методом радикального хирургического лечения рака БСДК является гастропанкреатодуоденальная резекция, она выполняется только в небольшом числе случаев из-за того, что основную часть здесь составляют пациенты пожилого и старческого возраста с тяжелой сопутствующей патологией. Трансдуоденальная папиллэктомия и обходные билиодигестивные анастомозы в настоящее время утратили свою актуальность, и к ним следует прибегать только при невозможности выполнения радикальных или эндоскопических вмешательств. В качестве окончательного метода лечения эндоскопическая супрапапиллярная холедоходуоденостомия неприемлема из-за прогрессирующего роста опухоли и быстрой обтурации соустья с рецидивом желтухи. Основным способом декомпрессии и эндоскопического паллиативного лечения рака БСДК является папиллотомия через опухоль, позволяющая купировать явления желтухи у лиц с высокой степенью операционного риска. При распространенном онкологическом процессе, затрудняющем эндоскопическое вмешательство, в качестве первого декомпрессивного пособия оправданно наложение чрескожной чреспеченочной холангиостомы, позволяющей выполнить папиллотомию на антеградно проведенном

стенге, избежать повреждения двенадцатиперстной кишки и предупредить возникновение панкреатита. Стентирование, несмотря на техническую простоту выполнения, доступно не всем больным, поскольку это дорогостоящий и вместе с тем требующий постоянного наблюдения за больными из-за возможных осложнений метод лечения.

Литература

1. Балалыкин А.С., Гвоздик В.В., Шпак Е.Г. и др. Эндоскопическая папиллэктомия при заболеланиях большого сосочка двенадцатиперстной кишки // XII Московский международный конгресс по эндоскопической хирургии: тез. докл. М., 2008. С. 46—47.
2. Беджанян А.Д., Ратникова Н.П., Шатверян Н.П., Скипенко О.Г. Биопсайтинг и отдаленные результаты лечения рака фатерова соска // *Анналы хирургической гепатологии*. 2005. Т. 10, № 2. С. 139.
3. Должиков А.А., Едемский А.Д., Седов А.П., Луценко В.Д. Кишечная и сравнительная морфология большого сосочка двенадцатиперстной кишки. Белгород, 2002. 120 с.
4. Мазярчук В.И., Климов А.Е., Пауткин Ю.Ф. Биопанкреатоудуоденальный рак. М.: Изд-во РУДН, 2006. 444 с.
5. Мазярчук В.И., Пауткин Ю.Ф., Плавунов Н.Ф. Заболелания большого дуоденального сосочка. М.: Камерон, 2004. 168 с.
6. Мурадзае Г.Б., Чеченин Г.М., Розиков Ю.Ш. и др. Миниминвазивные методы хирургического лечения больных с заболеланиями печени, желчных путей и поджелудочной железы // *Хирургия*. 2004. № 5. С. 65—67.
7. Патютко Ю.И., Котельникова А.Г., Абагян М.Г. Современная перитонеальная зона // *Практическая онкология*. 2004. Т. 5, № 2. С. 94—107.

8. Скипенко О.Г., Шатверян Г.А., Ратникова Н.П. и др. Опыт клиники в хирургическом лечении рака большого сосочка двенадцатиперстной кишки // *Хирургия*. 2004. № 8. С. 27—31.
9. Menzel J., Remytsa S., Dietl K.-H. et al. Tumors of the papilla of Vater — inadequate diagnostic impact of endoscopic forceps biopsies taken prior to and following sphincterotomy // *Annals of Oncology*. 1999. Vol. 10, No. 10. P. 1227—1231.

Поступила в редакцию 25.09.2008.

ТЕНЕРАРЕУТИС АРПРОАСН АНД ТРЕАТМЕНТ ПРИНЦИПЕС ФОР МАЮР ДУОДЕНАЛ РАПИЛЛА ТУМОРС

А.А. Каррачев¹, А.Р. Седов¹, I.P. Раџенов¹, А.Л. Уарош¹, О.М. Зхидановский¹, S.P. Франтсев², V.D. Ролуанский²

¹ Belgorod Regional State University (85 Rovedy, Belgorod 308015 Russia), ² Belgorod Regional Clinical Hospital named after Preatate Iosaf (8/9 Nekrasov St. Belgorod 308000 Russia)

Summary — Authors' experience in treating 142 patients aged 32 to 94 suffered from cancer of the major duodenal papilla allows to substantiate indications and contraindications for various types of surgeries. The authors consider the gastropancreatoduodenal resection to be feasible in small number of observations; it often appears to be impossible in respect of elderly patients due to associated serious pathology. The preference should be given to endoscopic methods of treatment that allow to arrest obstructive jaundice. These methods can be both separate palliative and staged surgical procedures to be performed prior to radical surgery.

Key words: cancer of the major duodenal papilla, endoscopic