

57.1973

К 44

Федеральное государственное автономное образовательное учреждение
высшего профессионального образования
«БЕЛГОРОДСКИЙ ГОСУДАРСТВЕННЫЙ НАЦИОНАЛЬНЫЙ
ИССЛЕДОВАТЕЛЬСКИЙ УНИВЕРСИТЕТ»

КАФЕДРА АКУШЕРСТВА И ГИНЕКОЛОГИИ

**М. Ф. Киселевич,
М. М. Киселевич**

АКУШЕРСКИЕ ОПЕРАЦИИ

Учебное пособие

Белгород 2024

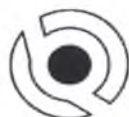Федеральное государственное автономное образовательное учреждение
высшего профессионального образования
«БЕЛГОРОДСКИЙ ГОСУДАРСТВЕННЫЙ НАЦИОНАЛЬНЫЙ
ИССЛЕДОВАТЕЛЬСКИЙ УНИВЕРСИТЕТ»

КАФЕДРА АКУШЕРСТВА И ГИНЕКОЛОГИИ

М. Ф. Киселевич, М. М. Киселевич

АКУШЕРСКИЕ ОПЕРАЦИИ

Учебное пособие



ЭПИЦЕНТР

Белгород 2024

УДК 618
ББК 57.1я
К 44

Принято
в ДАР

от Киселевича М.Ф.

*Печатается по разрешению редакционно-издательского совета
Белгородского государственного национального
исследовательского университета*

Рецензенты:

О.Б. Алтухова – д.м.н., профессор зав. кафедрой акушерства и гинекологии НИУ «БелГУ»;

А.В. Селиванова – к.м.н., доцент кафедры акушерства и гинекологии НИУ «БелГУ».

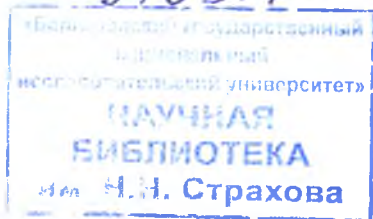
Киселевич М.Ф.

К 44 АКУШЕРСКИЕ ОПЕРАЦИИ: учебное пособие / М.Ф. Киселевич, М.М. Киселевич. – Белгород : ООО «Эпицентр», 2024. – 84 с.

В учебном пособии подробно освещены виды акушерских операций. В доступной форме излагаются операции, применяемые во время беременности, в родах и в послеродовом периоде. Подробно освещены показания, техника и осложнения акушерских операций.

Пособие предназначено студентам и преподавателям медицинских вузов, практическим врачам.

УДК 618
ББК 57.1я 73



© Киселевич М.Ф., 2024
© НИУ «БелГУ», 2024

СОДЕРЖАНИЕ

ВВЕДЕНИЕ	5
<i>Глава 1. ОПЕРАЦИИ ПРИМЕНЯЕМЫЕ ВО ВРЕМЯ</i>	
БЕРЕМЕННОСТИ.....	6
1.1. Операции, сохраняющие беременность.....	6-9
1.2. Операции искусственного прерывания беременности	9
1.2.1. Искусственный аборт.....	9-13
1.2.2. Медикаментозный аборт на ранних сроках беременности	13
1.2.3. Прерывание беременности на поздних сроках	14
1.3. Операции исправляющие положения и предлежаия плода	15
1.3.1. Наружный акушерский поворот плода на головку	15-16
Контрольные вопросы к главе 1	17-18
<i>Глава 2. АКУШЕРСКИЕ ОПЕРАЦИИ ПРИМЕНЯЕМЫЕ В РОДАХ..</i>	
2. Операции подготавливающие родовые пути	19
2.1. Кожно-головные щипцы (Уилта-Иванова-Гаусса)	19
2.2. Амниотомия	19-21
2.3. Рассечение промежности (перинеотомия и эпизиотомия)	22
2.3.1. Эпизиотомия	22-23
2.3.2. Перинеотомия	23
Контрольные вопросы к главе 2	24
<i>Глава 3. РОДОРАЗРЕШАЮЩИЕ ОПЕРАЦИИ</i>	
3.1. Акушерские щипцы	25-32
3.2. Вакуум-экстракция плода	32-34
3.3. Классический наружно-внутренний поворот плода на ножку ..	34-35
3.4. Комбинированный акушерский поворот при неполном открытии шейки матки (по Брекстону-Гиксу)	35-36
3.5. Извлечение плода за тазовый конец	36-37
3.5.1. Извлечение плода при полном ножном предлежании.....	37
3.5.2. Извлечение плода при чистом ягодичном предлежании.....	37-38

3.5.3. Извлечение плода при смешанном ягодичном предлежании	39-40
3.6. Кесарево сечение	40-49
Контрольные вопросы к главе 3	50-51
<i>Глава 4. ПЛОДОРАЗРУШАЮЩИЕ ОПЕРАЦИИ</i>	52
4.1. Краниотомия	53-58
4.2. Эмбриотомия	58
4.2.1. Декатипация	58-61
4.2.2. Экзентерация	61
4.3. Клейдотомия	61-62
4.4. Эвисцерация, эвентрация и экзентрация	62
4.5. Спондилотомия	63-64
Контрольные вопросы к главе 4.	65-66
<i>Глава 5. ОПЕРАЦИИ В ПОСЛЕДОВОМ И ПОСЛЕРОДОВОМ ПЕРИОДЕ</i>	67
5.1. Ручное отделение и выделение последа	67-68
5.2. Ручное обследование полости матки	68
5.3. Инструментальное обследование полости матки	69
5.4. Бимануальная компрессия матки	69-70
5.5. Управляемая балонная тампонада матки	70-71
5.6. Гистероскопия в пуэрперии	71
5.7. Зашивание разрезов (разрывов) промежности	71-73
5.8. Зашивание разрывов шейки матки	73-75
5.9. Зашивание разрывов влагалища	75
5.10. Операции при гематомах влагалища	75
5.11. Перевязка магистральных сосудов матки	75-76
5.12. Надвлагалищная ампутация матки	76-77
5.13. Экстирпация матки	77-78
Контрольные вопросы к главе 5	79-80
Рекомендуемая литература	81-82

ВВЕДЕНИЕ

Акушерские операции часто выполняются во время беременности, родов и в раннем послеродовом периоде. При осуществлении акушерских операций используют как влагалищный, так и абдоминальный доступы. Акушерские операции могут быть плановыми и экстренными.

Акушерские операции выполняются у женщин с патологическим течением беременности, родов и послеродового периода. Цели акушерских операций весьма различны: прерывание и сохранение беременности, исправление положения и предлежания плода, подготовка родовых путей, оперативное родоразрешение абдоминальным путем и через естественные родовые пути, уменьшение объема и размеров мертвого плода, остановка кровотечения, восстановление (в связи с повреждениями) родовых путей.

В связи с этим при подготовке больной к операции проводится полноценное клиническое, лабораторное и инструментальное исследование, которое дает четкое представление о состоянии родовых путей (шейки матки, плодного пузыря), характере и местоположении предлежащей части. Перед операцией пациентке разъясняют необходимость оперативного вмешательства и его возможные осложнения. Пациентка должна подписать информированное согласие на оперативное вмешательство.

В большинстве случаев применяются акушерские операции, направленные на извлечение плода из матки, а поэтому они называются родоразрешающими. Все родоразрешающие операции, производимые влагалищным доступом, в той или иной мере травматичны для матери и плода. Поэтому наибольшую долю (более 95%) среди всех родоразрешающих операций имеет абдоминальное кесарево сечение.

Все операции следует выполнять с применением обезболивания. Перед всеми акушерскими операциями опорожняют мочевой пузырь и кишечник, обрабатывают наружные половые органы, область заднего прохода, внутренние поверхности бедер и нижнюю часть живота растворами антисептиков.

Важное значение имеет соблюдение правил асептики и антисептики во время производства акушерских операций. Оперирующий хирург, ассистент и операционная медицинская сестра обрабатывают руки, как для хирургических вмешательств. В этих условиях тщательное соблюдение всех правил асептики и антисептики является чрезвычайно важным для уменьшения риска послеоперационных осложнений.

В связи с вышеизложенным в учебном пособии четко и ясно изложены показания, противопоказания к акушерским операциям, техника их выполнения и осложнения. Акушерское пособие иллюстрировано рисунками для лучшего усвоения материала и дополняет литературу для студентов, изучающих предмет акушерство.

ОПЕРАЦИИ ПРИМЕНЯЕМЫЕ ВО ВРЕМЯ БЕРЕМЕННОСТИ

1.1. ОПЕРАЦИИ, СОХРАНЯЮЩИЕ БЕРЕМЕННОСТЬ

Среди многочисленных причин невынашивания беременности часто встречается истмико-цервикальная недостаточность (ИЦН). Частота органических изменений шейки матки у пациенток с привычным выкидышем, при которых показана хирургическая коррекция, составляет 10–16%. Прерывание беременности при истмико-цервикальной недостаточности происходит после 12–13-й недели беременности протекает с быстрым изгнанием плодного яйца и незначительными болевыми ощущениями. В зависимости от этиологических факторов истмико-цервикальная недостаточность может быть органической (вследствие травматических повреждений во время искусственных абортов, осложненных и оперативных родов) и функциональной (при выраженном инфантилизме, дефиците половых гормонов, гипоплазии и пороках развития матки).

Диагноз истмико-цервикальной недостаточности основан на анамнестических, клинических, рентгенологических и ультразвуковых данных. Наиболее часто встречающаяся органическая истмико-цервикальная недостаточность легко выявляется при рентгенологическом исследовании вне беременности. Признаками ее являются расширение перешейка более 0,4 см, зияние внутреннего зева и расширение цервикального канала более 1,5–2 см. Исследование проводят во II фазе менструального цикла (через 3–4 дня после подъема базальной температуры). Для распознавания функциональной истмико-цервикальной недостаточности проводится адrenaлино-прогестероновая проба. При выявлении признаков истмико-цервикальной недостаточности больной подкожно вводят 0,5 мл 0,1% раствора адреналина и через 5 мин производится повторный снимок. Во время беременности важное значение имеет ультразвуковая диагностика истмико-цервикальной недостаточности по состоянию внутреннего зева шейки матки. Диаметр внутреннего зева 5 мм и более указывает на наличие данной патологии и является показанием для ее лечения.

Лечение оперативное. Все операции, направленные на лечение органической, анатомической ИЦН и их разделяют: а) на производимые во время беременности: – операции на области внутреннего зева (цервикальный серкляж); – операции на влагалищной порции шейки матки; – операции зашивания наружного зева (в современном акушерстве не применяют); б) производимые вне беременности: – пластика шейки матки. Операции, которые способствуют сохранению беременности, можно проводить как во время, так и вне беременности. Все они направлены на устранение анатомических причин невынашивания.

Для хирургической коррекции ИЦН во время беременности необходимы следующие условия: 1) срок беременности 12–16 нед.; 2) отсутствие аномалий развития у плода; 3) целый плодный пузырь; 4) нормальный тонус матки; 5) отсутствие воспалительных заболеваний женских половых органов (I–II степень чистоты влагалищной флоры); 6) отсутствие тяжелых соматических заболеваний и тяжелых осложнений беременности; 7) отсутствие кровянистых выделений из половых путей.

Противопоказания к хирургическому лечению ИЦН: 1) заболевания и патологические состояния, препятствующие сохранению беременности; 2) кровотечения во время беременности; 3) повышенный тонус матки; 4) пороки развития плода; 5) острые воспалительные процессы нижних отделов мочеполовой системы. Для повышения эффективности хирургической коррекции необходимо за неделю до и после операции провести общепринятую медикаментозную терапию, направленную на устранение повышенного тонуса матки и профилактику инфекционных осложнений, – бактериологическое исследование и устранение микрофлоры являющейся причиной возникновения хориоамнионита и эндометрита.

Самой распространенной операцией вне беременности является пластическая операция по методу В.И. Ельцову Стрелкову. Техника операции:

Первый этап операции заключается в обнажении и низведении шейки матки (после соответствующей обработки наружных половых органов, влагалища и шейки матки), шейку фиксируют пулевыми щипцами и максимально низводят.

Второй этап – рассечение шейки матки (острым путем рассекают шейку матки по ее боковым стенкам на всю длину «старых» разрывов или соответственно распространению железисто-мышечной гипертрофии).

Третий этап – расслоение шейки матки с иссечением патологических тканей и краев старых разрывов из обоих лоскутов (передний и задний лоскуты расслаивают на всем протяжении по мышечному слою).

Четвертый этап – формирование канала шейки матки (из внутренних лоскутов).

Пятый этап – окончательное формирование влагалищной порции шейки матки в целом (из наружных лоскутов). Вновь сформированный цервикальный канал приобретает веретенообразную форму, что позволяет сохранять слизистую пробку.

Впервые хирургический метод лечения истмико-цервикальной недостаточности был разработан и применен во время беременности V. Shirodkar в 1955 г. Методика операции заключается в наложении циркулярного шва на шейку матки в области внутреннего зева после предварительного рассечения слизистой оболочки влагалища и смещения кверху мочевого пузыря. Для предупреждения соскальзывания шва нить проводится сзади через ткань шейки. Слизистая оболочка влагалища восстанавливается отдельными кетгутовыми узловыми швами. Осложнениями операции могут быть амнионит, разрыв оболочек плодного пузыря, прорезывание швов, кровотечение. В большинстве случаев

возникновению осложнений способствуют воспалительные заболевания влагалища и шейки матки, не устраненные до операции.

В 1957 г. С. Мак-Дональд предложил свою модификацию операции: сужение внутреннего зева кистным швом, наложенным в области сводов влагалища без рассечения слизистой оболочки. Концы нити завязываются узлом в одном из сводов влагалища.

Б. Сценди в 1961 г. предложил операцию полного зашивания наружного зева у беременных отдельными кетгутowymi или шелковыми швами после предварительного кругового иссечения слизистой оболочки шириной 0,5 см. После операции в области наружного зева образуется плотный рубец, который перед родами рассекают скальпелем или раскрывают браншами корнцанга. При операции по способу Сценди в поздние сроки беременности (24–26 нед.) может возникнуть обильное кровотечение. Для уменьшения травматизации шейки матки и предотвращения кровотечения используется модификация операции Сценди: кюреткой небольших размеров производится соскоб слизистой оболочки цервикального канала на протяжении 1 см от наружного зева, после чего наружный зев зашивается отдельными узловыми кетгутowymi швами.

В 1965–1967 гг. А. И. Любимовой (Рис.1) был разработан способ оперативного лечения истмико-цервикальной недостаточности, при котором сужение истмической части в области внутреннего зева достигается с помощью нити из медной проволоки в полиэтиленовой оболочке. Шейка матки обнажается в зеркалах, захватывается щипцами и подтягивается кпереди. Под контролем пальца в области прикрепления крестцово-маточных связок накладывается капроновый или шелковый шов, захватывающий не зева только слизистую оболочку, но и мышечную ткань шейки матки. Наложенный шов завязывается двумя узлами, после чего между концами нити помещается проволока, над которой концы нити завязываются тремя хирургическими узлами. Затем шейку матки смещают книзу и в переднем своде влагалища накладывается второй, фиксирующий, капроновый или шелковый шов, концы которого завязываются двумя узлами, после чего тремя узлами фиксируется проволочная нить. Эта методика сейчас применяется крайне редко.

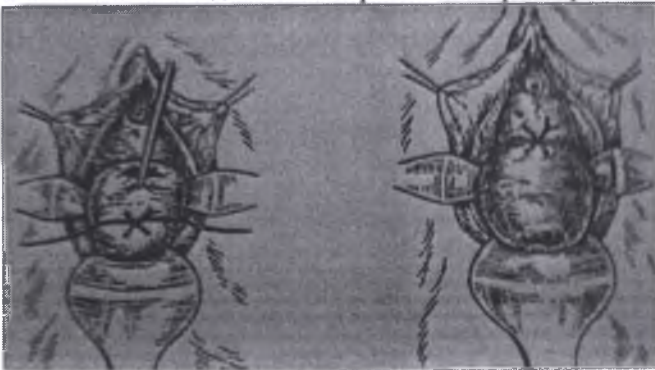


Рис. 1. Круговой шов на шейку матки по А.И. Любимовой

В настоящее время многие акушеры отдают предпочтение методике А. И. Любимовой и Н. М. Мамедалиевой (1978), заключающейся в наложении двойного П-образного лавсанового шва на шейку матки. Шейка матки обнажается с помощью влагалищных зеркал и захватывается щипцами Мюзо. На границе перехода слизистой оболочки переднего свода влагалища на шейку матки, отступив на 0,5 см от средней линии вправо, шейку матки прокалывают иглой с лавсановой нитью через всю толщу с выколом в заднем своде. Затем иглой прокалывают слизистую оболочку и часть толщи шейки матки с выколом в переднем своде на уровне первого вкола. Концы нити берут на зажим. Вторую лавсановую нить проводят также через всю толщу шейки матки, отступив на 0,5 см от средней линии влево и на 0,5 см выше предыдущего вкола с выколом в заднем своде. Далее прокалывают слизистую оболочку и часть толщи шейки матки с выколом в переднем своде. Концы нитей затягивают и завязывают тремя узлами в переднем своде. Существуют и другие методы лечения – метод В.М. Сидельниковой, А.М. Фукса, вагинальные писсарии и др.

Ведение послеоперационного периода во время беременности: 1) вставать и ходить разрешают сразу после хирургической коррекции ИЦН, 2) влагалище и шейку матки обрабатывают антисептическим раствором (первые 3–5 суток), 3) с лечебно-профилактической целью целесообразно назначать: – препараты прогестеронового ряда; – нестероидные противовоспалительные средства (индометацин 50 мг или 100 мг 1 раз ректально при повышенном тонеусе матки) в качестве экстренной терапии.

Выписку из стационара производят на 5-е сутки (при неосложненном течении послеоперационного периода). Осложнения после операции: 1) угрожающее самопроизвольное прерывание беременности; 2) кровотечение; 3) разрыв амниотических оболочек; 4) некроз; 5) прорезывание ткани шейки матки нитями; 6) образование пролежней, свищей; 7) круговой отрыв шейки матки (при швах на шейке матки и начале родовой деятельности). После операции по поводу истмико-цервикальной недостаточности беременной показана госпитализация в критические сроки, когда прерывались предыдущие беременности, и в 37–38 нед. для снятия шва.

1.2. ОПЕРАЦИИ ИСКУССТВЕННОГО ПРЕРЫВАНИЯ БЕРЕМЕННОСТИ

1.2.1. Искусственный аборт

Искусственный аборт – прерывание беременности на сроке до 22 нед. Ранний аборт (до 12-й недели гестации) разрешен в нашей стране и может выполняться по желанию женщины. На более поздних сроках беременности (с 13-й по 22-ю неделю) так называемые поздние аборты осуществляются только по медицинским или социальным показаниям. Прерывание беременности на любом сроке может сопровождаться осложнениями, которые

трудно предвидеть и избежать: воспалительными заболеваниями, бесплодием, нарушением менструального цикла. Всем пациенткам, особенно нерожавшим, следует разъяснять вред аборта. Пациентки с резус-отрицательной кровью должны знать, что прерывание первой беременности (аборт) может привести к выработке антирезус антител (резус-сенсibilизация) и в последующих беременностях – к рождению детей с гемолитической болезнью. После прерывания беременности у женщины с резус-отрицательной кровью необходима специфическая профилактика резус-сенсibilизации. Противопоказаниями к искусственному аборту являются острые и подострые воспалительные заболевания половых органов (воспаление придатков матки, гнойный кольпит, эндоцервицит и др.), воспалительные процессы экстрагенитальной локализации (фурункулез, пародонтоз, острый аппендицит, туберкулезный менингит, милиарный туберкулез и др.). Вопрос о прерывании беременности при наличии противопоказаний решает врач в зависимости от результатов лечения вышеперечисленных заболеваний и срока беременности.

Прерывание беременности до 12-й недели. Техника прерывания беременности на ранних сроках беременности (до 12-й недели) в настоящее время изменилась. Наряду с удалением плодного яйца кюреткой (кюретажем) используется либо вакуум-аспирация, либо медикаментозный аборт. Вакуум-аспирация считается более щадящим методом, чем кюретаж. Медикаментозное прерывание беременности предпочтительнее, чем инструментальные методы. Вне зависимости от метода инструментального удаления плодного яйца операция состоит из трех этапов: зондирования матки, расширения шейечного канала, удаления плодного яйца. Для обезболивания используется внутривенный наркоз. Зондирование матки, расширение шейечного канала. Во время операции женщина находится на гинекологическом кресле. Перед операцией опорожняют мочевой пузырь. После обработки наружных половых органов дезинфицирующим раствором во влагалище вводят зеркала и обрабатывают влагалищную часть шейки матки. После этого шейку захватывают пулевыми щипцами за переднюю губу. Переднее зеркало удаляют, заднее передают ассистенту, который удерживает зеркало, способствуя расширению влагалища. Для выпрямления цервикального канала шейку подтягивают книзу и кзади (при положении матки в *anteflexio*) и кпереди (при положении матки в *retroflexio*). Затем в полость матки вводят маточный зонд для уточнения положения матки и измерения длины ее полости. Направление движения зонда определяет направление вводимого в последующем расширителя Гегара. Расширители Гегара вводят последовательно, несколько дальше внутреннего зева (рис. 2.).

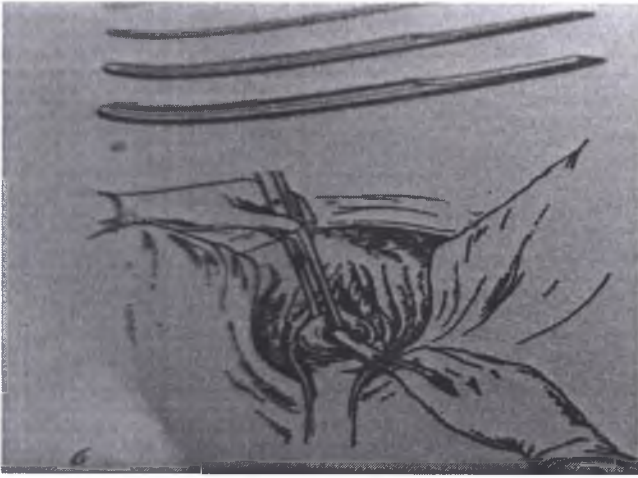

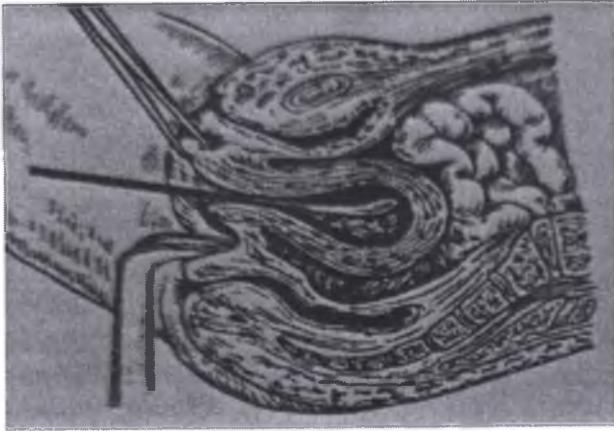
Рис. 2. Расширение шейки матки (б); расширители Гегара (а)

Последовательное введение расширителей обеспечивает расширение мускулатуры шейки. Попытка форсированного введения расширителей может привести к разрывам или перфорации шейки или тела матки. Каждый расширитель удерживают тремя пальцами, чтобы с большей осторожностью проходить внутренний зев и прекратить движение его сразу же после преодоления сопротивления. Если возникает трудность во введении расширителя Гегара последующего номера, следует вернуться к предыдущему и удерживать некоторое время расширитель в шейке, надавливая кзади.

Удаление плодного яйца методом вакуум-аспирации. Для вакуум-аспирации используют канюли: металлические или одноразовые полиэтиленовые 6, 7, 8-го размера, которые могут быть введены через шеечный канал в матку без его расширения. Далее, проводя канюлю ко дну матки и к себе, разрушают плодное яйцо, одновременно отсасывая содержимое путем создания отрицательного давления с помощью специального аппарата – аспиратора. Заканчивается процедура, когда из канюли поступает розовая пена без ткани. Матка сокращается.

Удаление плодного яйца кюреткой. Все инструменты: влагалищные зеркала, пулевые щипцы, маточный зонд, расширители Гегара, петлевые кюретки № 6, 4, 2, абортцанг – раскладывают на операционном столике в порядке их применения. После расширения шейки разрушение и удаление плодного яйца выполняют с помощью кюретки (рис.3) и абортцанга. Выскабливание стенок матки начинают тупой кюреткой № 6 и затем, по мере сокращения и уменьшения матки, используют более острые кюретки меньшего размера. Кюретку осторожно вводят до дна матки и движениями по направлению к внутреннему зеву последовательно по передней, задней и боковым стенкам отделяют плодное яйцо от его ложа. Одновременно

отделяют и удаляют отпадающую оболочку. Проверив кюреткой область трубных углов, заканчивают операцию.



Ри.3. Удаление плодного яйца кюреткой

При инструментальном удалении плодного яйца любым методом возникает кровотечение, объем которого обычно не превышает 50–75 мл. Если плодное яйцо удалено полностью, то матка хорошо сокращается и кровотечение останавливается. Целесообразно контролировать опорожнение матки от элементов плодного яйца, особенно у нерожавших, с помощью УЗИ. После операции женщине на низ живота кладут лед и вводят сокращающие матку средства.

Осложнения во время и в ранние сроки после инструментального прерывания беременности значительно чаще встречаются при кюретаже, чем при вакуум-аспирации: а) перфорация матки с возможным кровотечением в брюшную полость и ранением соседних органов (кишечника, сальника, мочевого пузыря); б) кровотечение из матки; в) наличие остатков плодного яйца в матке; г) ранение шейки матки с образованием в последующем шеечно-влагалищного или шеечно-мочевого свища.

Клиническая картина перфорации матки зависит от локализации перфорационного отверстия и инструмента, которым она была произведена. Возможно прободение матки зондом, более опасна перфорация расширителями Гегара, кюреткой, абортцангом, особенно в области сосудистого пучка: может возникнуть сильное кровотечение в брюшную полость. Перфорация кюреткой и абортцангом нередко приводит к ранению кишечника. Описаны наблюдения, когда через перфорационное отверстие в матке абортцангом извлекались сальник, кишечник. Иногда инструмент проходит между листками широкой связки, где образуется ограниченная гематома, которую можно определить при двуручном влагалищно-

абдоминальном исследовании и при УЗИ. Нарастание гематомы становится показанием к чревосечению или лапароскопии. Небольшие гематомы хирургического вмешательства не требуют, так как в последующем они рассасываются. При перфорации матки расширителем Гегара или кюреткой у оперирующего появляется ощущение, что инструмент прошел за пределы матки, «провалился» в брюшную полость. В таких случаях лучше провести контроль размеров и локализации отверстия с помощью лапароскопии (лапаротомии). Иногда перфорация матки во время аборта остается незамеченной, и тогда в ближайшие часы появляются симптомы раздражения брюшины или внутрибрюшного кровотечения, что является показанием к чревосечению. Причинами кровотечения из матки могут быть неполное удаление плодного яйца, недостаточная сократительная способность матки, заболевания крови. В целях уменьшения кровотечения внутривенно вводят окситоцин и стремятся как можно скорее опорожнить матку. При продолжающемся кровотечении иногда (очень редко) приходится прибегать к чревосечению и перевязке подчревных артерий. В настоящее время (при наличии ангиографической установки) в целях остановки кровотечения можно проводить эмболизацию маточных артерий. Кровопотеря восстанавливается введением плазмы и кровезамещающих растворов.

Осложнения в позднем периоде после аборта: а) образование плацентарного полипа вследствие неполного удаления элементов плодного яйца; б) воспаление матки и ее придатков; в) шеечно-мочевой свищ; г) распространение воспаления на параметральную клетчатку (параметрит); д) селсис. Плацентарный полип сопровождается типичной клинической картиной: длительными мажущими маточными кровяными выделениями или внезапным обильным кровотечением через 1–2 мес после аборта. Уточнить диагноз позволяют УЗИ и гистероскопия. Под контролем УЗИ или гистероскопии кюреткой из матки удаляют полип, назначают антибиотики. Шеечно-мочевые свищи проявляются подтеканием мочи через 2–3 нед. после аборта. Лечение хирургическое.

1.2.2. Медикаментозный аборт на ранних сроках беременности осуществляется введением мифепристона (синтетический стероидный препарат – антагонист прогестероновых рецепторов) и мизопростола (синтетическое производное простагландина E). Медикаментозный метод можно использовать амбулаторно. Назначается до 200 мг мифепристона в присутствии врача и через 24–48 ч – 400 мг мизопростола. Под влиянием препаратов отслаивается и выделяется из матки плодное яйцо, сопровождаемая схваткообразными болевыми ощущениями и кровяными выделениями. При медикаментозном аборте необходимо учитывать противопоказания и побочные действия, указанные в инструкции. Если кровотечение чрезвычайно обильное, выполняют вакуум-аспирацию содержимого матки. Медикаментозный аборт происходит под контролем врача (может быть телефонная связь).

1.2.3. Прерывание беременности на поздних сроках

Прерывание беременности на поздних сроках проводится – от 13-й до 21-й недели. Прерывание беременности на этих сроках проводится только по социальным и медицинским показаниям, которые устанавливаются специальной комиссией.

Медицинскими показаниями являются: заболевания, составляющие угрозу для жизни женщины, связанные с беременностью и родами; психические заболевания женщины или отца ребенка; пороки развития плода, несовместимые с жизнью и некорректируемые после рождения. При всех заболеваниях медицинские показания к прерыванию беременности устанавливаются комиссией в составе акушера-гинеколога, врача той специальности, к которой относится заболевание беременной, и руководителя амбулаторно-поликлинического или стационарного учреждения.

Социальные показания к искусственному прерыванию беременности: а) беременность в результате изнасилования; б) пребывание женщины в местах лишения свободы; в) инвалидность мужа I–II группы или смерть мужа во время беременности. Прерывание беременности в 13–14 нед. иногда проводят методом кюретажа, но технически это сложнее, чем до 12-й недели, поэтому операцию на этих сроках должен проводить высококвалифицированный врач.

Для прерывания беременности на сроке от 15-й до 17-й недели и 6 дней применяются: а) введение в шеечный канал ламинариев (палочек, состоящих из водорослей) – число вводимых ламинариев увеличивают по мере расширения шеечного канала (ламинарии, находясь в шейке матки, набухают, увеличиваются в диаметре, что способствует расширению шейки и сокращению матки); б) внутримышечное введение окситоцина, простагландина для усиления сократительной деятельности матки; в) малое КС; г) медикаментозный аборт. Медикаментозный аборт в настоящее время считается наиболее оптимальным. С этой целью, также как и на ранних сроках беременности, используются мифепристон и мизопростол. Мифепристон назначают в дозе 200 мг. Пациентка находится в стационаре под контролем врача. Через 24–48 ч, если аборт не произошел, назначают мизопростол по одной из схем: а) 400 мкг внутрь через каждые 3 ч (не более 5 раз); б) однократно – во влагалище 800 мкг, затем per os 400 мкг каждые 3 ч (не более 4 раз).

Если шейка после назначения мифепристона остается неподготовленной, в шейку матки можно ввести катетер Фолея. При полном аборте, который проходит по типу родов, и в целостности плаценты можно убедиться после ее рождения визуально, дополнительных мероприятий не требуется. Если части плодного яйца задерживаются в матке, то абортангом и большой кюреткой под контролем УЗИ они должны быть удалены. На сроке беременности 18–21 нед. 6 дней наиболее целесообразно КС, техника которого практически не отличается от обычного. Разрез на матке осуществляется продольный после отслойки мочевого пузыря (в области перешейка и нижнего отдела тела матки).

1.3. ОПЕРАЦИИ, ИСПРАВЛЯЮЩИЕ ПОЛОЖЕНИЯ И ПРЕДЛЕЖАНИЯ ПЛОДА

Акушерский поворот направлен на изменение неправильного положения плода на продольное. Различают наружный поворот и комбинированный наружно-внутренний поворот. Комбинированный наружно-внутренний поворот на ножку может выполняться при полном раскрытии шейки матки (классический) и при неполном раскрытии шейки матки (поворот по Брекстону- Гиксу).

Операции, исправляющие неправильные положения плода, называются акушерским поворотом. Посредством акушерского поворота плод из поперечного или косоого переводится в физиологическое продольное положение. Акушерский поворот может выполняться и при продольном положении плода, в этом случае его целью является изменение предлежания плода. Наружным поворотом называются операции, выполняемые с помощью только наружных приемов, осуществляемых через переднюю брюшную стенку. При наружно-внутреннем повороте одна рука акушера вводится в матку, а другая (наружная) помогает производить поворот через переднюю брюшную стенку. Акушерские повороты производятся на головку или на тазовый конец. Поворот на головку может быть произведен только при наружном акушерском повороте. Поворот на тазовый конец выполняется посредством двух разновидностей акушерских поворотов. Наружный поворот на тазовый конец возможен при косом положении плода, в случаях когда тазовый конец плода лежит ближе к входу в таз.

1.3.1. Наружный акушерский поворот плода на головку

Показаниями к повороту плода относятся: поперечное или косое положение плода, тазовое предлежание (поворот выполняется на головку). Наружный акушерский поворот на головку при тазовом предлежании предложен Б.А. Архангельским (1941) и обрел сначала сторонников, а затем противников, так как при этом наблюдались осложнения – ПОНРП, ПР. В последние годы в связи с внедрением в практику УЗИ и Р-адrenomиметиков возродился интерес к наружному акушерскому повороту на головку.

Применение УЗИ дает возможность проследить за перемещением плода и его состоянием в процессе поворота, а Р-адrenomиметики способствуют расслаблению мускулатуры матки.

Условия для выполнения наружного акушерского поворота: а) удовлетворительное состояние беременной и плода; б) подвижность плода в матке; в) одноплодная беременность; г) нормальное расположение плаценты; д) нормальные размеры таза.

Противопоказаниями к наружному акушерскому повороту являются: экстрагенитальные заболевания (артериальная гипертензия, тяжелые сердечно-сосудистые заболевания), осложнения беременности (тяжелая преэклампсия, угроза ПР, многоводие, маловодие, аномалии расположения плаценты,

крупный плод, обвитие пуповины), изменения родовых путей (сужение таза, рубец на матке, миома матки). Перед операцией пациентке объясняют цель и суть проводимой манипуляции, получают согласие на оперативное вмешательство.

Подготовка к операции заключается в опорожнении кишечника и мочевого пузыря. Беременную укладывают на кушетку, за 60 мин до операции начинают внутривенное капельное введение Р-адреномиметиков, которое продолжают во время поворота. Операцию наружного акушерского поворота осуществляют под контролем УЗИ. Поворот плода целесообразно осуществлять на сроке 38–39 нед. при зрелой шейке матки. После поворота при продольном положении плода выполняется амниотомия.

Техника поворота на головку при тазовом предлежании плода. Операцию выполняют двумя руками. Одну руку располагают на тазовом конце, вторую – на головке плода. При первой позиции плода тазовый конец отводят влево, при второй позиции – вправо. Планово, осторожно и постепенно тазовый конец плода смещают по направлению к спинке, спинку – по направлению к головке, а головку – к входу в таз. Если возникают трудности при повороте, то насильственно преодолевать их не следует. После успешного поворота в 80% наблюдений происходят роды в головном предлежании, у остальных плод возвращается в тазовое предлежание.

Техника наружного поворота при поперечном и косом положениях плода. Как правило, при поперечном и косом положениях плода осуществляют поворот на головку. Акушер располагает руки на головке и тазовом конце плода, головку смещает к входу в таз, а тазовый конец – к дну матки. Если спинка плода обращена к входу в таз, то сначала создают тазовое предлежание (чтобы не привести к разгибательному предлежанию головки), а затем поворотом туловища плода на 270° переводят плод в головное предлежание.

Контрольные вопросы к главе 1

1. Какие операции относят к сохраняющим беременность?
2. Что является наиболее частым этиологическим фактором прерывания беременности во II триместре?
3. Какова классификация операций, сохраняющих беременность?
4. Каковы показания к хирургическому лечению ИЦН?
5. Каковы противопоказания к хирургическому лечению ИЦН?
6. Какие условия необходимы для хирургической коррекции ИЦН?
7. Какая операция наиболее распространена для устранения деформации шейки матки вне беременности?
8. Какие сроки беременности оптимальны для хирургического лечения ИЦН?
9. Какие осложнения возможны при хирургической коррекции ИЦН?
10. Каковы показания для снятия швов с шейки матки?
11. До какого срока беременности проводят искусственный аборт.
12. Какие препараты применяют для медикаментозного аборта.
13. На каких сроках проводится позднее прерывание беременности.

Тестовые задания

Тест 1.

Наиболее частые причины прерывания беременности во II триместре: а) повышение тонуса матки; б) преэклампсия; в) ИЦН; г) отслойка плаценты.

Тест 2

К операциям, сохраняющим беременность, относят: а) введение пессария; б) пластику шейки матки по Ельцову–Стрелкову; в) наложение швов на шейку матки; г) женский презерватив (фемидом).

Тест 3.

Показания к хирургическому лечению ИЦН: а) схваткообразные боли внизу живота; б) пролабирующий плодный пузырь; в) укорочение шейки матки и раскрытие внутреннего зева; г) кровянистые выделения из половых путей.

Тест 4.

Условия для операций, сохраняющих беременность: а) целый плодный пузырь; б) укорочение шейки матки менее 2,5 см; в) живой плод; г) беременность менее 12 нед. гестации.

Тест 5.

Противопоказания для хирургического лечения ИЦН: а) ГБ; б) пороки развития плода; в) гестационный СД; г) кровянистые выделения из половых путей.

Тест 6.

Показания для снятия швов: а) гестационный срок 34–35 нед; б) предполагаемая масса плода более 2000 г; в) подтекание вод; г) схватки.

АКУШЕРСКИЕ ОПЕРАЦИИ ПРИМЕНЯЕМЫЕ В РОДАХ

2. ОПЕРАЦИИ, ПОДГОТАВЛИВАЮЩИЕ РОДОВЫЕ ПУТИ

К операциям, подготавливающие родовые пути, в прошлом относили кольпейриз и метрейриз, рассечение шейки матки, кожно-головные щипцы. Однако высокий риск осложнений при выполнении этих пособий полностью исключил их из арсенала современного оперативного акушерства.

Кольпейриз и метрейриз не применяются в настоящее время ввиду опасности восходящей инфекции, грозящей тяжелыми гнойно-септическими осложнениями. Метод инструментального рассечения шейки матки опасен не только кровотечением, но и разрывом матки, в связи с чем ни в одной акушерской ситуации не оправдано его выполнение. Операция наложения кожно-головных щипцов ввиду ее травматичности для плода используется в редких случаях – только при мертвом или нежизнеспособном плоде.

В настоящее время в родах для подготовки родовых путей наиболее часто применяется амниотомия и рассечение промежности – перинеотомия и эпизиотомия.

2.1. КОЖНО-ГОЛОВНЫЕ ЩИПЦЫ (УИЛТА–ИВАНОВА–ГАУССА)

В настоящее время они используются редко, в основном применяются для подтягивания головки плода к выходу из половых путей при неполном раскрытии шейки матки.

Показания: необходимость ускорения родов при мертвом или нежизнеспособном плоде, попытка головкой мертвого плода прижать частично отслоившуюся низкорасположенную плаценту.

Условия: головное предлежание, мертвый плод, раскрытие шейки матки не менее чем на 2–3 см, отсутствие кровотечения. Техника: после обработки наружных половых органов во влагалище вводят зеркала и обнажают шейку матки. Если плодный пузырь цел, разрывают его оболочки и в матку вводят двузубчатые пулевые щипцы, которыми захватывают кожную складку головки плода. К рукоятке щипцов подвешивают груз весом не более 500 г; направление тяги должно соответствовать направлению родового канала. Под воздействием силы тяжести (груза) происходят самопроизвольные роды.

2.2. АМНИОТОМИЯ – искусственный разрыв околоплодных оболочек. Амниотомия производят во время беременности и в родах для возбуждения родовой деятельности, ускорения родов, устранения неблагоприятного влияния на течение родов плодных оболочек или

удерживаемых ими вод и создания условий для выполнения влагалищных родоразрешающих операций.

В зависимости от срока ее выполнения амниотомия может быть преждевременной, ранней, своевременной и запоздалой (Рис.4).

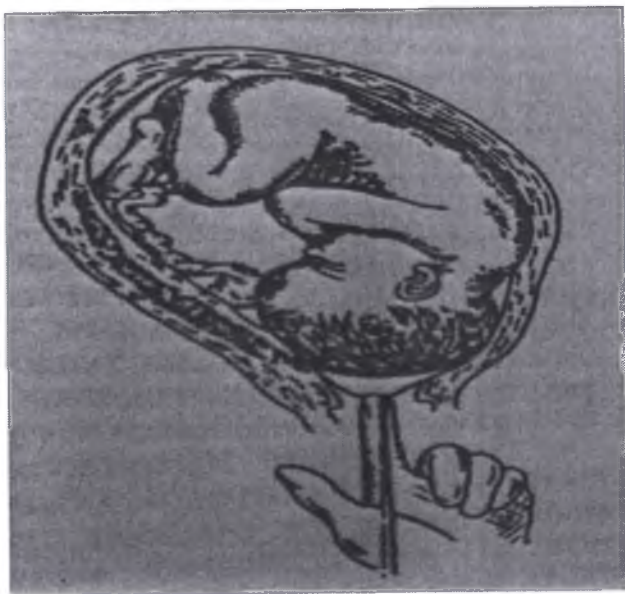


Рис. 4. Амниотомия

Это деление соответствует вариантам излития околоплодных вод. Таким образом, преждевременной называется амниотомия, произведенная до начала родов. Если амниотомия выполнена в интервале от начала родов до 7 см раскрытия маточного зева, она относится к ранней. Своевременной называется амниотомия, произведенная в конце I периода родов, а именно при раскрытии маточного зева от 7 см. и более. При запоздалом выполнении амниотомии околоплодные воды изливаются во II периоде родов. Показанием для преждевременной амниотомии является проведение родовозбуждающей терапии.

Ранняя амниотомия выполняется по следующим показаниям: 1) плоский плодный пузырь, так как он тормозит развитие родовой деятельности; 2) многоводие, так как перерастяжение матки приводит к слабости родовой деятельности; 3) неполное предлежание плаценты требует вскрытия плодного пузыря для обеспечения прижатия головкой кровоточащего участка плацентарной площадки и уменьшения кровотечения; 4) проведение родостимулирующей терапии при слабости родовой деятельности включает раннюю амниотомию, что повышает эффективность

сокращающих матку средств; 5) заболевания сердечно-сосудистой системы, артериальная гипертония при позднем гестозе, гипертоническая болезнь, заболевания почек служат показанием для ранней амниотомии, так как уменьшение объема матки имеет значение для нормализации гемодинамики.

Показаниями для своевременной амниотомии является раскрытие маточного зева на 7 см и более, т. е. конец I периода родов, когда плодный пузырь выполнил свои функции и его дальнейшее сохранение может привести к развитию патологических состояний (преждевременная отслойка нормально расположенной плаценты, слабость родовой деятельности).

Показаниями во время беременности являются: возбуждение родовой деятельности при наличии акушерских показаний. В родах: плоский плодный пузырь, маловодие, многоводие, чрезмерная прочность плодных оболочек при открытии маточного зева более 7 см, кровотечение при низком прикреплении плаценты, слабость родовой деятельности. Амниотомию проводят в родах, осложненных ПЭ, ГБ, СД и другими экстрагенитальными заболеваниями, при которых уменьшение объема матки нормализует гемодинамику роженицы.

Противопоказаниями являются: неправильные положения и предлежания плода, предлежание пуповины и все противопоказания для вагинальных родов, обострение генитального герпеса, «незрелая» шейка матки.

Условия для разрыва плодных оболочек зависят от особенностей каждого отдельного родов и не поддаются обобщению. Во время беременности важна «зрелая» шейка матки (по шкале Бишопа более 6 баллов). Амниотомия с целью родовозбуждения при незрелой шейке матки в 16 раз увеличивает частоту осложнений в родах и в 6 раз – частоту кесаревых сечений.

Подготовка к операции. Положение роженицы такое же, как и при влагалищном исследовании. Осуществляют мониторинг сердечной деятельности плода, оценивают состояние шейки матки. Обезболивание не применяется.

Техника операции. Амниотомию производят во время влагалищного исследования. В асептических условиях по введенным во влагалище пальцам проводят браншу пулевых щипцов (корнцанг, амниотом – сначала до шейки матки, затем в цервикальный канал или маточный зев, до плодного пузыря. «Острие» бранши помещают между указательным и средним пальцами, предотвращая этим травму мягких родовых путей. Вне схватки эксцентрично производят прокол околоплодных оболочек движением кпереди. Указательным и средним пальцами входят в отверстие в оболочках, расширяют его и, не извлекая руки, медленно выводят околоплодные воды. При многоводии околоплодные воды выводят по игле или катетеру медленно. После амниотомии обязательно выслушивают сердцебиение плода!

Осложнения: выпадение мелких частей плода и пуповины, ранение сосудов пуповины при их оболочечном прикреплении, травма кожи головки плода, преждевременная отслойка плаценты. При правильной оценке показаний и условий и тщательном соблюдении техники операции осложнений, как правило, не бывает.

2.3. РАССЕЧЕНИЕ ПРОМЕЖНОСТИ В РОДАХ (ПЕРИНЕОТОМИЯ И ЭПИЗИОТОМИЯ)

Рассечение промежности в родах производят для предотвращения травмы матери (угроза разрыва промежности, родоразрешающие операции и др.) и плода (недоношенный плод и др.). Резаная рана заживает лучше, чем рваная. В настоящее время отмечается тенденция к снижению частоты рассечений промежности в родах.

2.3.1. Эпизиотомия – разрез промежности на 2-3 см выше задней спайки влагалища по направлению к седалищному бугру. Эта операция выполняется чаще при низкой промежности, при наличии в области промежности рубцов, при варикозном расширении вен на промежности. Данная операция широко распространена в странах запада.

В зависимости от направления разреза различают срединную эпизиотомию (перинеотомию), срединно-латеральную и латеральную.

Техника операции. Наружные половые органы и кожа промежности обрабатываются дезинфицирующим раствором (спирт, йод). Вне потуги одна бранша тупоконечных ножниц вводится под контролем пальца между предлежащей частью и стенкой влагалища. Разрез на 2-3 см производят на высоте потуги при растянутой промежности.




Рис. 5. Срединно-латеральная эпизиотомия

При срединно-латеральной эпизиотомии (Рис.5.) разрез проводят под углом 30-40° от задней спайки в сторону седалищного бугра с одной или с обеих сторон. При этом обычно рассекают кожу, подкожно – жировую клетчатку, стенку влагалища, фасции и мышцы (луковично-губчатую, поверхностную и глубокую поперечные мышцы промежности). После окончания родов производят ушивание разреза (эпизиорафию) – сначала

ушивают мышцы промежности, затем на слизистую накладывают кетгутовые швы, а на кожу – узловые шелковые или капроновые швы.

При латеральной эпизиотомии разрез проводят с одной стороны через большую половую губу на 2-3 см выше задней спайки по направлению к седалищному бугру. При таком разрезе пересекаются периферические ветви полового сосудисто-нервного пучка, что может привести к нарушению иннервации, образованию гематомы. Кроме того, возможно ранение большой вестибулярной железы и ее протока. В настоящее время предпочтение отдается срединно-латеральной эпизиотомии и перинеотомии, при которых сосудисто-нервные образования травмируются минимально и не повреждается большая вестибулярная железа и ее протоки.

2.3.2. Перинеотомия – рассечение промежности по срединной линии от задней спайки по направлению к анусу длиной 3-3,5 см, где имеется минимальное количество сосудов и нервных окончаний. Впервые эту операцию применил русский ученый Д.О. Отт

Техника операции. Наружные половые органы и кожа промежности обрабатываются спиртом, настойкой йода и др. Вне потуги одна бранша тупоконечных ножниц вводится под контролем пальца между предлежащей частью и стенкой влагалища. Разрез производится на высоте потуги, когда промежность наиболее растянута. При таком разрезе рассекается кожа, подкожная жировая клетчатка, задняя спайка влагалища и фасции поверхностных мышц промежности. Разрез не должен превышать длиной 3 – 3,5 см, в противном случае он может перейти в разрыв промежности III степени. Это операция расширяет вульварное кольцо, головка рождается свободно. По окончании родов под общим или местным обезболиванием края разреза промежности сопоставляются, мышцы и слизистая зашиваются узловыми кетгутовыми швами, на кожу промежности накладывают узловые капроновые или шелковые швы. Линия швов обрабатывается настойкой йода.

Показания: угроза разрыва промежности, высокая и ригидная или рубцово-измененная промежность, родоразрешающие влагалищные операции и др. **Противопоказание** для срединного разреза промежности: низкая промежность, поскольку при прорезывании головки возникает возможность перехода разреза в разрыв наружного сфинктера и передней стенки прямой кишки. **Условия для операции.** Рассечение промежности производят в конце второго периода родов, во время прорезывания головки плода на высоте потуги.

Обезболивание. При разрезе промежности рекомендуют местную инфильтрационную или пудендальную анестезию, а также применение местных анестетиков в аэрозолях. **Подготовка к операции:** обработка промежности антисептиком. По окончании родов восстанавливают целостность рассеченной промежности.

Контрольные вопросы к главе 2

1. Что такое амниотомия
2. Показания к амниотомии
3. Техника операции амниотомии.
4. Перинеотомия и показания к выполнению операции.
5. Техника операции перинеотомии.
6. Осложнения после операции перинеотомии
7. Что такое эпизиотомия
8. Классификация эпизиотомии.
9. Показания к эпизиотомии
10. Техника операции эпизиотомии.
12. Какие осложнения возможны после эпизиотомии.
13. Показания к применению кожно-головных щипцов в акушерстве.
14. Техника выполнения операции наложения кожно-головных щипцов.

Ситуационная задача

Задача 1

Роженица 23 лет в родах и спустя 3 часа после поступления в роддом у нее начался потужной период. Настоящая беременность первая, предстоят срочны первые роды. Положение плода продольное, предлежит головка которая во время потуг врезывающаяся в половую щель. Сердцебиение плода 138 уд. в мин ясное, ритмичное над лоном. Во время потуги промежность становится отечной, синюшной и вытягивается до 8 – 10 см.

Ваш диагноз? Тактика ведения родов.

РОДОРАЗРЕШАЮЩИЕ ОПЕРАЦИИ

К плодоразрешающим операциям относятся влагалищные и абдоминальные оперативные вмешательства, позволяющие быстро закончить роды живым плодом. К влагалищным родоразрешающим операциям относятся операции наложения акушерских щипцов, вакуум-экстракция плода, извлечение плода за тазовый конец. Абдоминальное родоразрешение производится с помощью операции кесарева сечения. Подходы к применению различных родоразрешающих операций в современном акушерстве в значительной степени определяются с позиций перинатальной охраны плода. В большинстве случаев в целях получения полноценного ребенка предпочтение отдается абдоминальному родоразрешению посредством операции кесарева сечения. В связи с неблагоприятными исходами для плода в современном акушерстве редко применяются вакуум-экстракция плода и операция извлечения плода за тазовый конец.

3.1. АКУШЕРСКИЕ ЩИПЦЫ

Акушерские щипцы (forceps) – это инструмент, применяемый для извлечения за головку живого доношенного плода через естественные родовые пути. Они предназначены для того, чтобы плотно обхватить головку и заменить изгоняющие силы влекущей силой врача. Родоразрешающая операция, при которой живой доношенный плод извлекают через естественные родовые пути с помощью акушерских щипцов, называется операцией наложения акушерских щипцов. Акушерские щипцы являются только влекущим инструментом (не ротационным и не компрессионным). Устройство акушерских щипцов. Акушерские щипцы состоят из двух симметричных частей – ветвей, которые могут иметь отличия в строении левой и правой частей замка. Одна из ветвей, которую захватывают левой рукой и вводят в левую половину таза, называют левой ветвью, другую ветвь – правой. В каждой ветви различают три части: ложка, элемент замка, рукоятка. Ложка представляет собой изогнутую пластину, имеющую широкий вырез – окно. Закругленные края ложек называют ребрами (верхнее и нижнее). Ложка имеет особую форму, которая продиктована формой и размерами как головки плода, так и малого таза. Головная кривизна – это изогнутость ложек во фронтальной плоскости щипцов, воспроизводящая форму головки плода. Тазовая кривизна – это изогнутость ложек в сагиттальной плоскости щипцов, соответствующая по форме крестцовой впадине и до известной степени проводной оси таза. Ложки акушерских щипцов, не имеющих тазовой кривизны, носят название прямых (Лазаревича, Килланда). Замок служит для соединения ветвей щипцов. Устройство замков неодинаково в различных моделях щипцов. Отличительной характеристикой является степень

подвижности соединяемых им ветвей: а) русские щипцы (Лазаревича) – замок свободно подвижен; б) английские щипцы (Смелли) – замок умеренно подвижен; в) немецкие щипцы (Негеле) – замок почти неподвижен; г) французские щипцы (Левре) – замок неподвижен (Рис. 6). Рукоятка служит для захватывания щипцов и производства тракций. Она имеет гладкие внутренние поверхности, в связи с чем при сомкнутых ветвях они плотно прилегают друг к другу. Наружные поверхности частей рукоятки щипцов имеют рифленую поверхность, что предупреждает скольжение рук хирурга при производстве тракций. Рукоятку делают полой, чтобы уменьшить массу инструмента. В верхней части наружной поверхности рукоятки имеются боковые выступы, которые называют крючками Буша. При тракциях они представляют надежную опору для руки хирурга. Кроме того, крючки Буша позволяют судить о неправильном наложении акушерских щипцов, если при смыкании ветвей крючки расположены не друг против друга. Однако симметричное их расположение не может быть критерием правильности расположения акушерских щипцов на головке плода.




Рис. 6. Акушерские щипцы (Левре, Негеле, Симпсона-Феноменова)

В России чаще всего используют щипцы Симпсона-Феноменова. В зависимости от места расположения головки в малом тазу различают выходные и полостные акушерские щипцы. Они отличаются по технике наложения щипцов и операции. Показанием для операции наложения акушерских щипцов является возникшая опасность для матери или плода в период изгнания, которая может быть полностью или частично устранена быстрым родоразрешением.

Показания для операции можно условно разделить на две группы: показания со стороны матери и показания со стороны плода. Показания со стороны матери можно разделить: на связанные с беременностью и родами –

акушерские показания (тяжелая преэклампсия, упорная слабость родовой деятельности и/или слабость потуг, кровотечение во втором периоде родов, эндометрит в родах) и связанные с экстрагенитальными заболеваниями женщины, требующими устранения потуг – соматические показания (болезни сердечно-сосудистой системы в стадии декомпенсации, расстройства дыхания вследствие заболеваний легких, миопия высокой степени, острые инфекционные заболевания, тяжелые формы нервно-психических расстройств, интоксикация или отравление). Нередко имеется их сочетание. Показания со стороны плода – острая гипоксия плода в период изгнания.

Условия для наложения акушерских щипцов. Для выполнения операции наложения акушерских щипцов необходимы определенные условия, обеспечивающие благоприятный исход как для роженицы, так и для плода. Если одного из этих условий нет, то операция противопоказана. Для наложения акушерских щипцов необходимы следующие условия: а) живой плод; б) полное раскрытие маточного зева; в) отсутствие плодного пузыря; г) соответствие размеров таза матери и головки плода; д) головка плода должна находиться в выходе из малого таза стреловидным швом в прямом размере или в полости малого таза стреловидным швом в одном из косых размеров. Операция наложения акушерских щипцов может быть произведена только при наличии всех перечисленных условий. Акушер, приступая к наложению акушерских щипцов, должен иметь четкое представление о механизме родов, которому придется искусственно подражать. Необходимо ясно представлять, какие моменты механизма родов головка плода уже проделала, и какие ей предстоит совершить во время тракций.

Подготовка к операции наложения акушерских щипцов включает несколько моментов: а) выбор метода обезболивания; б) подготовка роженицы; в) подготовка акушера; г) влагалищное исследование; д) проверка щипцов. Операцию наложения акушерских щипцов производят в положении роженицы на спине с ногами, согнутыми в коленных и тазобедренных суставах. Перед операцией мочевой пузырь должен быть опорожнен. Наружные половые органы и внутренние поверхности бедер обрабатывают дезинфицирующим раствором. Руки акушера обрабатывают, как для хирургической операции.

Перед операцией необходимо проверить сами щипцы. В связи с тем, что при извлечении головки плода в щипцах возрастает риск разрыва промежности, наложение акушерских щипцов должно сочетаться со срединно-латеральной эпизиотомией. Непосредственно перед наложением щипцов необходимо выполнить тщательное влагалищное исследование с целью подтверждения наличия условий для операции и определения места положения головки по отношению к плоскостям малого таза. Выбор метода обезболивания зависит от состояния женщины и показаний к операции. В тех случаях, когда активное участие женщины в родах представляется целесообразным (слабость родовой деятельности или/и острая гипоксия плода у соматически здоровой женщины), операция может быть выполнена с применением длительной перидуральной анестезии (ДПА) или ингаляции

азота закиси с кислородом. У рожениц, которым потуги противопоказаны, операцию выполняют под наркозом. Анестезия не должна оканчиваться после извлечения ребенка, так как операция наложения полостных акушерских щипцов сопровождается восстановлением промежности, а иногда контрольным ручным обследованием стенок полости матки.

Техника операции (Рис.7). Операция состоит из пяти основных моментов: а) первый момент – введение и размещение ложек; б) второй момент – замыкание щипцов; в) третий момент – пробная тракция; г) четвертый момент – извлечение головки; д) пятый момент – снятие щипцов

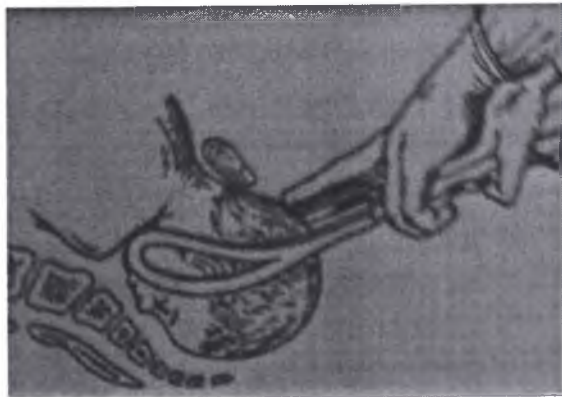

Рис.7. Правильно наложены акушерские щипцы (тракция)

Первый момент операции. Для введения ложек существует первое «тройное» правило (правило трех «Л» и трех «П» или «три слева – три справа»): 1) левую ложку берут в левую руку и вводят в левую сторону таза матери под контролем правой руки акушера; 2) правую ложку берут в правую руку и вводят в правую сторону таза матери под контролем левой руки акушера. Для контроля положения левой ложки акушер вводит во влагалище полуруку, т.е. четыре пальца (кроме первого) правой руки. Полурука должна быть обращена ладонной поверхностью к головке и вводится между головкой и левой боковой стенкой таза. Правый большой палец остается снаружи и отводится в сторону. После введения полуруки приступают к наложению левой ложки. Рукоятку щипцов захватывают особым образом: по типу писчего пера или по типу смычка. Особый вид захвата ложки щипцов позволяет избежать приложения силы при ее введении. Перед введением ложки в родовые пути рукоятку щипцов отводят в сторону и располагают параллельно противоположной паховой складке, т.е. при введении левой ложки – параллельно правой паховой складке, и наоборот. Верхушку ложки помещают на ладонной поверхности полуруки, находящейся во влагалище. Заднее ребро ложки располагается на боковой поверхности IV пальца и опирается на отведенный большой палец. Продвижение ложки в глубь родового канала

должно совершаться в силу собственной тяжести инструмента и за счет подталкивания нижнего ребра ложки I пальцем правой руки. При этом траекторией движения конца рукоятки должна быть дуга. Рукоятка щипцов по мере введения ложки опускается книзу и принимает горизонтальное положение. Полурука, находящаяся в родовых путях, является рукой-проводником и контролирует правильность направления и расположения ложки. С ее помощью акушер следит, чтобы верхушка ложки не направлялась в свод, на боковую стенку влагалища и не захватила край шейки матки. После введения левой ложки, чтобы избежать смещения, ее передают ассистенту. Вторую (правую) ложку вводят теми же приемами, что и первую, соблюдая «тройное» правило: правую ложку берут в правую руку и вводят в правую сторону таза матери под контролем левой руки. Правильно наложенные ложки на головке плода размещаются согласно второму «тройному» правилу: длинник ложек проходит через уши от затылка к подбородку вдоль большого косога размера; при этом ложки захватывают головку в наибольшем поперечнике так, чтобы теменные бугры находились в окнах ложек щипцов; линия рукояток щипцов обращена к ведущей точке головки.

Второй момент операции – замыкание щипцов. Если ложки расположены несимметрично и для их замыкания требуется определенное усилие, значит, ложки наложены неправильно, их необходимо извлечь и наложить заново.

Третий момент операции – пробная тракция. Этот необходимый момент позволяет убедиться в правильном наложении щипцов и отсутствии угрозы их соскальзывания. Акушер правой рукой обхватывает рукоятки щипцов сверху так, чтобы указательный и средний пальцы лежали на крючках Буша. Левую кисть он кладет на тыльную поверхность правой, вытягивает указательный или средний палец и касается им головки плода в области ведущей точки. Правильное расположение ложек щипцов на головке плода при затылочном предлежании. Пробная тракция. Если щипцы наложены правильно, то во время пробной тракции кончик пальца все время соприкасается с головкой. Если он удаляется от головки, то щипцы наложены неправильно, это может привести к их соскальзыванию в момент тракций. В этом случае щипцы необходимо переложить.

Четвертый момент операции собственная тракция. После пробной тракции приступают к извлечению головки. Для этого указательный и безымянный пальцы правой руки располагают на крючках Буша, средний – между расходящимися ветвями щипцов, а большой и мизинец охватывают рукоятки по сторонам.левой рукой захватывают рукоятку снизу. При извлечении головки щипцами необходимо учитывать характер, силу и направление тракций. Тракции головки щипцами должны подражать естественным схваткам. Для этого следует: 1) имитировать схватку по силе: начинать тракцию не резко, а слабым потягиванием, постепенно его усиливать и также ослаблять; 2) производя тракции, не развивать чрезмерную силу и не увеличивать ее, откидывая туловище назад или упираясь ногой в край стола; 3) между отдельными тракциями необходимо делать паузу в 0,5–1 мин;

4) после 4–5 тракций размыкать щипцы и давать отдых головке на 1–2 мин; 5) стараться производить тракции одновременно со схватками, усиливая, таким образом, естественные изгоняющие силы. Если операцию производят без наркоза, надо заставлять роженицу тужиться во время тракции.

Направление тракции определяется третьим «тройным» правилом – в полном объеме оно существует при наложении щипцов на головку, находящуюся в широкой части полости малого таза (полостные щипцы): 1) первое направление тракций (от широкой части полости малого таза к узкой) – книзу и назад, соответственно проводной оси таза; 2) второе направление тракции (от узкой части полости малого таза до плоскости выхода) – книзу; 3) третье направление тракций (выведение головки в щипцах) кпереди. Необходимо помнить, что щипцы являются влекущим инструментом; тракции должны производиться плавно в определенном направлении. Недопустимы качательные, вращательные и маятникообразные движения.

Пятый момент операции снятие щипцов. Порядок выполнения снятия щипцов до прорезывания головки следующий: взять правую рукоятку в правую руку, левую рукоятку в левую руку и, разводя их в стороны, разомкнуть замок; вывести ложки в порядке, обратном тому, в котором они вводились, т.е. сначала вывести правую ложку, а затем левую; при выведении ложек рукоятки следует отклонять в сторону противоположного пахового сгиба.

Трудности при операции. На каждом этапе операции иногда встречаются трудности. Затруднения при введении ложек могут быть связаны с узостью влагалища и ригидностью тазового дна, что требует рассечения промежности. Затруднения могут встретиться и при замыкании щипцов. Замок не закроется, если ложки щипцов размещены на головке не в одной плоскости или одна ложка введена выше другой. В этой ситуации необходимо ввести руку во влагалище и исправить положение ложек. Допустимо потягивание ложки «на себя». Неправильное расположение ложек связано с ошибками в диагностике местоположения головки в малом тазу и расположения швов и родничков на головке, поэтому часто необходимо снятие ложек, повторное влагалищное исследование и правильное введение ложек.

Выходными называют щипцы, накладываемые на головку, стоящую в выходе малого таза стреловидным швом в прямом размере последнего. Внутренний поворот головки завершен. Головка стоит на тазовом дне, вся крестцовая впадина, в том числе и область копчика, занята головкой, седалищные ости не достигаются. Стреловидный шов – в прямом размере выхода из полости таза. Малый родничок определяется ниже большого (головка согнута – затылочное предлежание) и расположен впереди (передний вид) или сзади (задний вид). Ложки вводят по правилам, описанным ранее, в поперечном размере выхода таза. Рукоятки щипцов расположены горизонтально. Влечение надо производить сначала книзу и кпереди до тех пор, пока подзатылочная ямка не подойдет под нижний край симфиза. Тогда влечения направляют все больше и больше кпереди, вследствие чего, головка разгибается и прорезывается окружностью, проходящей через малый косой размер. При заднем виде затылочного предлежания тракции производят в

горизонтальном направлении до тех пор, пока передний край большого родничка не будет соприкасаться с нижним краем лонного сочленения (первая точка фиксации). Затем делают тракции кпереди до фиксации области подзатылочной ямки у верхушки копчика (вторая точка фиксации). После рукоятки щипцов опускают кзади, происходит разгибание головки и рождение из-под лонного сочленения лба, лица и подбородка плода.

Полостные акушерские щипцы. Полостными называют щипцы, накладываемые на головку, стоящую в полости таза (в широкой или узкой его части) стреловидным швом в одном из косых размеров. Их еще называют атипичными. Акушерские щипцы накладывают в противоположном косом размере для того, чтобы ложки захватили головку в области теменных бугров. При наложении полостных акушерских щипцов сохраняется порядок введения ложек. Первой вводят левую ложку, затем правую. Однако введение ложек при полостных акушерских щипцах имеет свою особенность в зависимости от вида и позиции плода. При переднем виде первой позиции плода левую ложку вводят под контролем правой руки-проводника влево и несколько кзади, т.е. в заднебоковой отдел таза. Ложку располагают на области левого теменного бугра головки. Эту ложку называют фиксированной, так как она после введения сразу располагается в нужном месте. Правую ложку вводят обычным способом в правую половину таза, затем под контролем левой руки, введенной во влагалище, ложку перемещают кпереди, пока она не установится в области правого теменного бугра. Перемещение ложки осуществляют осторожным надавливанием на ее нижнее ребро II пальца левой руки. В данной ситуации правую ложку называют «блуждающей». Таким образом, ложки лежат друг против друга в левом косом размере таза. При переднем виде второй позиции первой вводят левую ложку в левую половину таза, а затем перемещают ее кпереди в переднебоковой отдел таза (блуждающая ложка). Правую, фиксированную ложку сразу вводят в правый заднебоковой отдел таза. Таким образом, ложки размещают в правом косом размере таза бипариетально. Полостнывнутренний поворот, стреловидный шов постепенно переходит в прямой размер выхода таза. Далее тракции направляют сначала вниз до выхода затылочного бугра из-под лона, затем – кпереди до разгибания головки. С целью диагностики возможных осложнений операции наложения полостных акушерских щипцов рекомендуется произвести контрольное ручное обследование стенок полости матки. Применение акушерских щипцов с соблюдением условий и техники обычно не вызывает каких-либо осложнений для матери и плода. В отдельных случаях эта операция может быть причиной некоторых осложнений.

Осложнения. При выполнении операции наложения акушерских щипцов могут быть следующие осложнения: соскальзывание щипцов – вертикальное (через головку наружу) или горизонтальное (вперед или назад). Причинами соскальзывания щипцов являются неправильный захват головки, неправильное замыкание щипцов, несоответствующие размеры головки плода. Соскальзывание щипцов опасно возникновением серьезных повреждений родовых путей: разрывов промежности, влагалища, клитора, прямой кишки,

мочевого пузыря. Повреждения родовых путей. К ним относят разрывы влагалища и промежности, реже – шейки матки. Тяжелыми осложнениями являются разрывы нижнего сегмента матки и повреждения тазовых органов: мочевого пузыря и прямой кишки, обычно возникающие при нарушении условий для операции и правил техники. Осложнения для плода. После операции на мягких тканях головки плода обычно бывает отечность с цианотичной окраской. При сильном сжатии головки могут возникать гематомы. Сильное давление ложки на лицевой нерв может вызвать его парез. Тяжелыми осложнениями являются повреждения костей черепа плода, которые могут быть различной степени – от вдавления костей до переломов. Большую опасность для жизни плода представляют кровоизлияния в мозг. Послеродовые инфекционные осложнения. Родоразрешение операцией наложения акушерских щипцов не является причиной послеродовых инфекционных заболеваний, однако увеличивает риск их развития, поэтому требует адекватной профилактики инфекционных осложнений в послеродовом периоде.

3.2. ВАКУУМ-ЭКСТРАКЦИЯ ПЛОДА

Вакуум-экстракцией плода называют родоразрешающую операцию, проводимую для извлечения плода за головку с помощью специального аппарата вакуум-экстрактора путем создания отрицательного давления между внутренней поверхностью чашечки аппарата и головкой плода. Первая современная модель вакуум-экстрактора была сконструирована югославским акушером Финдерле (Finderle) в 1954 г., затем была предложена в 1956 г. конструкция вакуум-экстрактора Мальстрема (Рис 8), которая получила наиболее широкое распространение. Позже была предложена модель, изобретенная отечественными акушерами К.В. Чачава и П.Д. Вашакидзе. Современные аппараты для вакуум-экстракции намного компактнее и проще в применении.

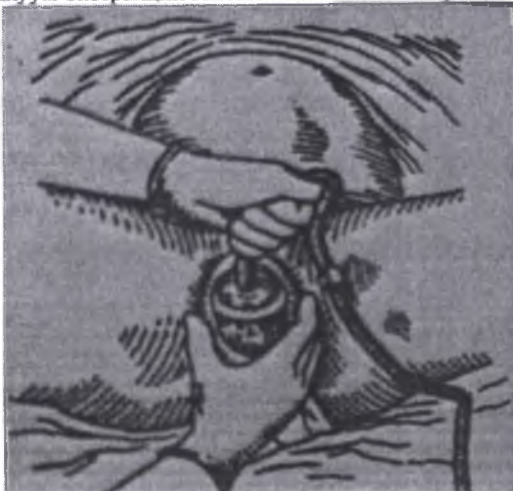

Рис. 8. Наложение вакуум-экстрактора Мальстрема

Производство современных удобных одноразовых аппаратов привело к тому, что на рубеже веков частота вакуум-экстракции стала преобладать над операцией наложения акушерских щипцов. В отличие от операции наложения акушерских щипцов вакуум-экстракция плода требует активного участия роженицы при тракциях плода за головку, поэтому список показаний весьма ограничен.

Показания для вакуум-экстракции плода: а) слабость родовой деятельности, не поддающаяся консервативной терапии; б) острая гипоксия плода. Противопоказания к применению операции вакуум-экстракции плода следующие: а) крупный плод; в) несоответствие между размерами таза и головки плода; г) преэклампсия; д) заболевания, требующие исключения потуг (декомпенсированные пороки сердца, гипертоническая болезнь, заболевания легких, высокая степень миопии и др.); е) разгибательные предлежания головки; ж) выраженная недоношенность плода (до 36 нед.). Последние два противопоказания связаны с особенностью физического действия вакуума, поэтому накладывание чашечки на головку недоношенного плода или в область большого родничка чревато тяжелыми осложнениями.

Условия для применения вакуум-экстрактора. Для выполнения операции вакуум-экстракции необходимы следующие условия: а) наличие живого плода; б) расположение головки в малом тазу; в) полно раскрытие маточного зева; г) отсутствие плодного пузыря; е) соответствие между размерами таза и головки плода; ж) затылочное вставление. Подготовка к операции соответствует таковой при наложении акушерских щипцов. Непосредственно перед операцией нужно обязательно еще раз произвести влагалищное исследование для уточнения акушерской ситуации: степени раскрытия маточного зева, высоты стояния головки, характера вставления головки. Обезболивание. При выполнении операции вакуум-экстракции необходимо активное участие роженицы, поэтому наркоз не показан. Можно произвести перидуральную или пудендальную анестезию.

Техника операции вакуум-экстракции плода за головкулагается из следующих моментов: а) введение чашечки и размещение ее на головке. Чашечку вакуум-экстрактора вводят во влагалище под контролем руки и прижимают ее рабочей поверхностью к головке плода, по возможности, ближе к малому родничку, но ни в коем случае не на нем. б) создание отрицательного давления. После размещения чашечки на головке плода создают отрицательное давление до 0,7–0,8 атм. (500 мм рт. ст.). Перед производством тракций необходимо выполнить пробную тракцию. При производстве собственно тракций акушер одновременно с потугами производит тракции по направлению, соответствующему механизму рождения головки, т.е. в зависимости от места расположения головки в малом тазу. В паузах между потугами влечения не производят; снятие чашечки. При прорезывании через вульварное кольцо теменных бугров чашечку снимают нарушением герметизации в аппарате, после

Осложнения. Наиболее частым осложнением является соскальзывание чашечки с головки, что происходит при нарушении техники, чрезмерной силы

влечения или нарушении герметичности в аппарате. При соскальзывании чашечки можно попытаться наложить ее вторично, но при повторном соскальзывании продолжать операцию нельзя и необходимо родоразрешение другим методом. Плод иногда подвергается травматизации: на головке плода образуется кефалогематома, возникают мозговые симптомы, судороги и др. Причинами таких осложнений являются нарушение техники выполнения операции, несвоевременность ее применения

3.3. КЛАССИЧЕСКИЙ НАРУЖНО-ВНУТРЕННИЙ ПОВОРОТ ПЛОДА НА НОЖКУ

Этот поворот предполагает одновременное действие обеих рук акушера, из которых одна вводится в полость матки, вторая способствует повороту плода снаружи. Показания: поперечное положение второго плода при двойне. Технически поворот второго плода при двойне несложен, так как родовые пути подготовлены рождением первого плода. При трудностях поворота выполняется КС.

Условия: полное раскрытие шейки матки, подвижность плода в матке (плодный пузырь либо цел, либо только что произошло излитие околоплодных вод), соответствие размеров плода и таза матери.

Противопоказания к классическому повороту плода на ножку: потеря подвижности плода вследствие излития околоплодных вод (запущенное поперечное положение плода), рубец на матке, несоразмерность родовых путей и головки плода. Операцию поворота плода на ножку выполняют под регионарной анестезией, редко – под общим обезболиванием, при котором обеспечивается расслабление мышц матки и передней брюшной стенки.

Перед операцией необходимо иметь четкое представление о членорасположении плода, которое можно получить при наружном акушерском исследовании, а более точно – при УЗИ.

Техника операции. При выполнении классического поворота на ножку различают три этапа: выбор руки акушера и ее введение в полость матки, нахождение и захват ножки плода, собственно поворот.

Первый этап. Чаще в полость матки вводят правую руку, хотя существует правило, по которому рука акушера выбирается соответственно позиции плода: при первой – левая рука, при второй – правая. Пальцы руки вытянуты и соединены друг с другом – «рука акушера». Одной рукой раздвигают малые половые губы, а вторую вводят сначала во влагалище, надавливая на промежность, а затем в матку. Руку вводят в прямом размере таза. Если плодный пузырь цел, то его вскрывают рукой. Вторую руку располагают снаружи, в области дна матки, в целях приближения тазового конца к входу в таз.

Второй этап заключается в выборе и нахождении ножки плода. Для того чтобы после поворота образовался передний вид, необходимо при переднем виде (спинка кпереди) захватить нижележащую ножку, при заднем (спинка кзади) – вышележащую. Для поиска ножек существуют короткий и длинный пути. При коротком пути рукой, введенной в матку, сразу же стараются

подойти к месту предполагаемого расположения ножки, помогая себе наружной рукой, которая приближает к внутренней руке тазовый конец плода. При длинном пути рука акушера кисть вводимой в матку руки складывается в виде «руки акушера» доходит до боковой поверхности плода и, скользя, двигается до бедра и голени плода. Обнаружению ножки способствует ультразвуковой контроль. Иногда приходится отличать ручку от ножки: на кисти – более длинные пальцы и отстоящий большой палец. Иногда вместо ножки из половых путей выпадает ручка. В этих случаях на ручку надевают марлевую петлю и отводят в сторону. Заправлять ручку в матку не следует. Ножку плода лучше захватить всей кистью за голень или двумя пальцами за голеностопный сустав. Первый способ – более щадящий для плода (профилактика перелома) и удобен для акушера.

Третий этап предусматривает поворот плода за ножку внутренней рукой и отведение головки плода к дну матки наружной рукой. Поворот считается законченным после появления из половой щели подколенной ямки. Если плод жив, следует приступить к его извлечению. После родов обязательно ручное обследование матки для исключения ее разрыва. При мертвом или нежизнеспособном плоде роды в дальнейшем могут проходить естественным путем.

3.4. КОМБИНИРОВАННЫЙ АКУШЕРСКИЙ ПОВОРОТ ПРИ НЕПОЛНОМ ОТКРЫТИИ ШЕЙКИ МАТКИ (ПО БРЕКСТОНУ – ГИКСУ)

Эта операция выполняется крайне редко при мертвом плоде или аномалиях его развития, несовместимых с жизнью. Поворот осуществляется за тазовый конец плода в целях прижатия отслаивающейся низко расположенной плаценты к стенке матки при раскрытии 5–6 см.

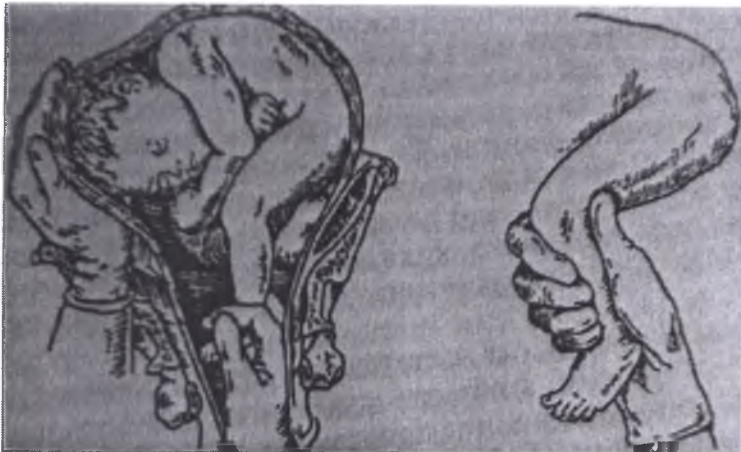

Рис. 9. Комбинированный акушерский поворот (захват плода за ножку)

Условия: подвижность плода, масса плода не более 500 г. Техника операции (Рис.9). Акушер вводит кисть руки во влагалище, при этом указательный и средний пальцы – во внутренний зев шейки матки. Браншей пулевых щипцов вскрывают плодный пузырь и захватывают ножку плода за голеностопный сустав. Захвату ножки помогают наружной рукой, которой приближают тазовый конец плода к входу в таз. Затем наружной рукой акушер отводит головку плода вверх. Ножку следует вывести из половой щели и повесить к ней груз 200 г. Плод рождается самостоятельно. При усилении кровотечения выполняется КС.

3.5. ИЗВЛЕЧЕНИЕ ПЛОДА ЗА ТАЗОВЫЙ КОНЕЦ

Извлечением плода за тазовый конец называется операция, посредством которой плод, рождающийся в одном из вариантов тазового предлежания, искусственно, ручными приемами выводится из родового канала. Показаниями и к операции являются: 1) акушерская патология, требующая экстренного окончания родов (преждевременная отслойка нормально расположенной плаценты, тяжелые формы позднего гестоза, выпадение пуповины); 2) экстрагенитальные заболевания, требующие экстренного родоразрешения (патология сердечно-сосудистой, дыхательной систем и др.); 3) извлечение плода за тазовый конец после операции классического поворота плода на ножку.

Условиями, необходимыми для извлечения плода за тазовый конец, являются следующие: 1) полное раскрытие маточного зева; 2) соответствие размеров плода (головки) и таза матери; 3) отсутствие плодного пузыря. В некоторых случаях (в отличие от операции наложения акушерских щипцов) извлечение плода за тазовый конец может быть предпринято и при мертвом плоде, если имеются серьезные показания для срочного окончания родов в интересах роженицы. Операция выполняется под наркозом после обычной для влагалищных операций подготовки.

Техника операции. Техника операции включает 4 этапа (Рис.10).



Рис. 10. Извлечение плода за тазовый конец

Первый этап – захватывание ножки и извлечение плода до пупочного кольца. Извлечение производится за переднюю ножку, которую захватывают рукой таким образом, чтобы большой палец располагался вдоль икроножных мышц, а остальные обхватывали ножку спереди. При таком захвате голень лежит как бы в шине, что предупреждает возможность ее перелома. По мере появления из половой щели бедра его захватывают таким же образом второй рукой. Тракций производят вниз и несколько на себя, необходимо следить за тем, чтобы ножка сгибательной стороной поворачивалась кпереди. Извлекая бедро, акушер направляет туловище в косой размер таза. По мере извлечения ножки тракции постепенно становятся горизонтальными, а после прорезывания ягодиц направляются кверху. Прорезывание ягодиц осуществляется в соответствии с биомеханизмом родов: после прорезывания передней ягодицы в задний паховый сгиб вводится палец, который способствует боковому сгибанию позвоночника вокруг точки фиксации (на передней подвздошной кости) и рождению задней, а затем передней ягодицы. После прорезывания ягодиц оба больших пальца располагают вдоль крестца плода, а остальными обхватывают верхние отделы бедер, избегая при этом опасного для плода надавливания пальцами на брюшную стенку. При дальнейших влечениях происходит рождение нижней части туловища до пупочного кольца. Вторая ножка при тракциях, как правило, выпадает самостоятельно.

Второй этап – извлечение плода до уровня нижнего угла лопаток. Выделение этого этапа обусловлено тем, что с момента рождения плода до нижнего угла передней лопатки головка плода вступает во вход в таз и прижимает пуповину к костному кольцу. Поэтому дальнейшие манипуляции до рождения головки плода должны занять не более 5 мин.

Третий этап – освобождение ручек и четвертый – освобождение последующей головки – выполняются так же, как классическое ручное пособие при тазовых предлежаниях плода.

3.5.1. Извлечение плода при полном ножном предлежании.

Первый этап извлечения (до пупка) начинают низведением обеих ножек плода. При дальнейшем извлечении большие пальцы лежат вдоль икроножных мышц плода, а остальные обхватывают голень спереди. Прорезывание ягодиц и последующие этапы операции производят так же, как и при извлечении плода при неполном ножном предлежании.

3.5.2. Извлечение плода при чистом ягодичном предлежании.

Если ягодицы находятся над входом в таз, производят низведение передней ножки и затем извлечение выполняется, как при неполном ножном предлежании. Если произошло вставление ягодиц в плоскость входа в таз, то извлечение производится за паховые сгибы и часто представляет значительные трудности. Во влагалище вводят указательный палец руки, которой врач лучше владеет, и располагают в паховом сгибе плода,

обращенном к лобку. Этим пальцем производят тракций круто вниз, ягодицы низводят настолько, чтобы и во второй паховый сгиб можно было подвести указательный палец второй руки (Рис.11). Двумя пальцами легче производить влечения. После нескольких тракций ягодицы начинают врезываться, ножки обычно выпадают самостоятельно. Дальнейшие манипуляции выполняются в том же порядке, как и при извлечении за ножки.

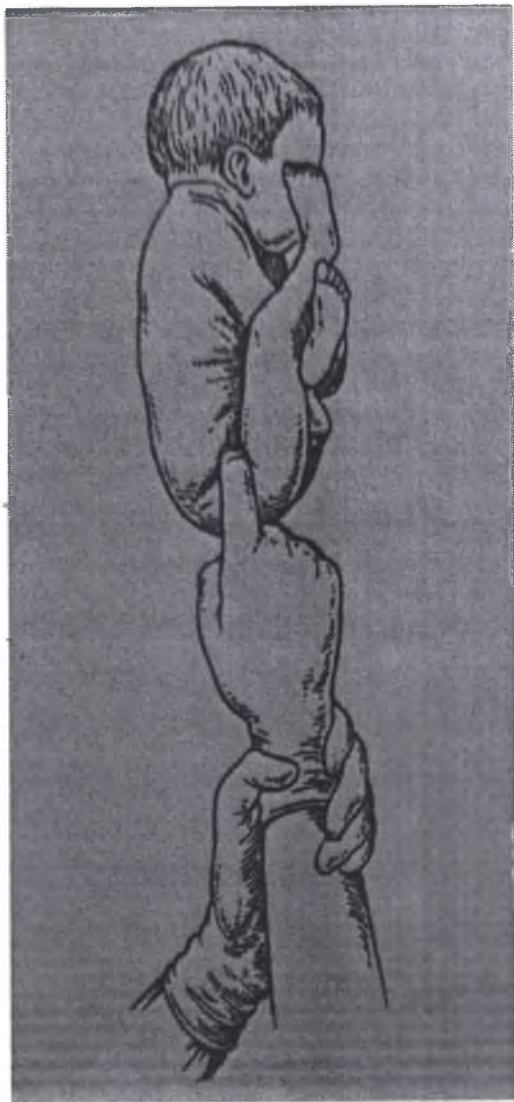


Рис.11. Извлечение плода при чисто ягодичном предлежании

3.5.3. Извлечение плода при смешанном ягодичном предлежании

В основном выполняется так же, как и при ножных предлежаниях. Некоторое различие будет только на первом этапе извлечения, который всегда начинается низведением ножки. Для этого захватывается впереди лежащая ножка рукой, соответствующей позиции плода. Низведением ножки смешанное ягодичное предлежание переводится в неполное ножное, и в дальнейшем манипуляции выполняются так же, как при неполном ножном.

Трудности и осложнения при извлечении плода за тазовый конец. первых этапах операции трудности обычно встречаются при извлечении плода в чистом ягодичном предлежании. Затруднения при пальцевом извлечении ягодиц обусловлены тем, что нередко даже один палец трудно ввести между ягодицами и плотно обхватывающими их стенками таза. При этом не следует торопиться с пальцевым извлечением ягодиц, надо дождаться, пока они под влиянием родовых сил опустятся как можно ниже. При неправильном захвате ножки, когда палец врача оказывает давление не на паховую область, а на бедро, возможен его перелом. Во избежание этого осложнения необходимо осуществлять правильный захват плода за паховый сгиб. Третий этап извлечения – освобождение плечевого пояса и ручек – нередко сопровождается значительными трудностями. Трудности возникают при запрокидывании ручек, когда они теряют типичное расположение на грудке и отходят в верх. При этом ручки располагаются впереди лица, по бокам головки или запрокидываются за затылок (3 степени запрокидывания ручек). Запрокидывание ручек обычно связано с техническими погрешностями выполнения операции (попытки извлечения плода при неполном раскрытии маточного зева, извлечение при узком тазе и др.). В некоторых случаях при нормальных размерах таза и небольших размерах плода удастся вывести запрокинутую ручку 2–4 пальцами (или всей рукой), введенными со стороны спинки. Если этот прием не удастся, то приступают к другому приему – повороту плода в направлении запрокинутой ручки, позволяющему исправить положение ручки. Если запрокидывается впереди лежащая ручка, то после обычного освобождения задней ручки туловище плода поворачивается таким образом, чтобы под симфизом прошла грудка плода, а не спинка, как при неосложненном извлечении. После исправления положения ручки ее освобождают обычным способом. Если запрокинутой окажется задняя ручка, то плод поворачивают вокруг его продольной оси в направлении, обратном происшедшему скручиванию, т. е. спинкой под симфизом. Незапрокинутая передняя ручка оказывается сзади и освобождается обычным путем. После этого выполняется еще один поворот плода с тем, чтобы ранее запрокинутая, а теперь свободно лежащая спереди ручка повернулась вновь кзади, где производят ее освобождение обычным способом. Затруднения при извлечении ручек могут возникнуть при заднем виде плода, возможность образования которого должна быть предупреждена во время извлечения ножек и туловища плода. При извлечении последующей головки могут встретиться значительные трудности. Технические погрешности при применении приема

Морисо–Левре (отклонение туловища кпереди раньше образования точки фиксации на головке) приводят к разгибанию головки. При возникновении разгибания головку стремятся согнуть, для этого акушер вводит II или III палец в рот плода, а ассистент надавливает на головку сверху. Трудности при освобождении головки встречаются при попытке провести ее в прямом размере входа в малый таз, что вызывает несоответствие размеров головки плода и таза матери. Плоскость входа в малый таз головка плода может пройти только в том случае, если ее прямой размер совпадает с поперечным или косым размером таза. Операция извлечения плода за тазовый конец может сопровождаться травматическими повреждениями родовых путей матери: разрывами шейки матки, промежности, иногда повреждениями сочленений малого таза. Еще в большей степени операция травматизма для плода, у которого могут возникнуть различные повреждения в области нижних и верхних конечностей, туловища и головки. Переломы костей нижних и верхних конечностей связаны с техническими погрешностями и грубыми манипуляциями во время извлечения. Повреждения туловища (внутренних органов, позвоночника) обычно встречаются при неправильном его захвате. Наиболее неблагоприятные последствия для плода имеют повреждения головки, сопровождающиеся переломами костей черепа, кровоизлиянием в мозг.

Исходы операции для плода в целом неблагоприятны, чем объясняется ограниченное применение в современном акушерстве извлечения плода за тазовый конец.

3.6. КЕСАРЕВО СЕЧЕНИЕ

Кесарево сечение – родоразрешающая операция, при которой плод и послед извлекают через искусственно сделанный разрез на матке. Это одна из самых древних операций полостной хирургии.

Кесарево сечение – наиболее распространенная полостная операция, по частоте превосходящая аппендэктомию и грыжесечение, вместе взятые. За последние годы частота операции возросла приблизительно в 1,5–2 раза. В Европейском регионе кесарево сечение выполняют в среднем до 36% всех родов, в США составляет 32%, а в странах Южной Америки – 40%. Частота кесарева сечения в РФ составляет 30%. В России первое кесарево сечение было произведено в 1756 г. Введение в акушерство асептики и антисептики, применение различных методов обезболивания, введение и усовершенствование маточного шва снизили материнскую летальность к концу XIX в. до 20%. Показания к этой операции стали постепенно расширяться, в последующем она прочно вошла в повседневную практику акушеров-гинекологов.

Разновидности кесарева сечения:

а) абдоминальное кесарево сечение: – интраперитонеальные методы – кесарево сечение со вскрытием брюшной полости (классическое кесарево сечение, корпоральное кесарево сечение, кесарево сечение в нижнем

маточном сегменте поперечным разрезом, операция Штарка, истмико-корпоральное, донное);

- методы абдоминального кесарева сечения с временным отграничением брюшной полости;

- методы абдоминального кесарева сечения без вскрытия брюшной полости – экстраперитонеальное кесарево сечение;

б) влагалищное кесарево сечение по Дюрсену (в настоящее время не применяют). В современном акушерстве экстраперитонеальное и влагалищное кесарево сечение не используют.

Самым распространенным видом оперативного родоразрешения во всем мире является кесарево сечение в нижнем маточном сегменте поперечным разрезом.

Варианты операции. **Классическое кесарево сечение** в настоящее время применяют в редких случаях. Основные моменты выполнения классического кесарева сечения следующие.

Первый момент – вскрытие брюшной полости. Разрез производят по средней линии живота на одинаковое расстояние вверх и вниз от пупка, огибая его слева; длина разреза – 20 см.

Второй момент – вскрытие матки. Матку выводят из брюшной полости и разрезают по передней стенке (в теле) продольным разрезом по средней линии длиной 12 см.

Третий момент – вскрытие плодных оболочек, извлечение плода за ножку и удаление последа производят общепринятыми приемами.

Четвертый момент – зашивание матки выполняют в три этажа узловыми швами (мышечно-мышечный, мышечно-серозный, серо-серозный) (Рис.12). После этого матку погружают в брюшную полость, переднюю брюшную стенку зашивают послойно наглухо.

Классическое кесарево сечение имеет ряд недостатков: а) большой разрез брюшной стенки способствует образованию спаек матки с петлями кишечника и передней брюшной стенкой, развитию послеоперационных грыж; б) разрез матки в ее теле сопровождается большой кровопотерей и часто становится причиной несостоятельности шва в раннем послеоперационном периоде, а также причиной разрыва матки по рубцу в силу его неполноценности при последующей беременности. При корпоральном кесаревом сечении разрез передней брюшной стенки производят между лоном и пупком, матку из брюшной полости до извлечения плода не выводят. Разрез на матке зашивают трехэтажным швом: мышечно-мышечным прокалывания слизистой оболочки, мышечно-серозным и серо-серозным. К недостаткам этого метода можно отнести то, что разрезы на матке и передней брюшной стенки совпадают, что способствует спаечному процессу. Разрез в зоне тела матки чаще ведет к несостоятельности рубца при последующих беременностях.

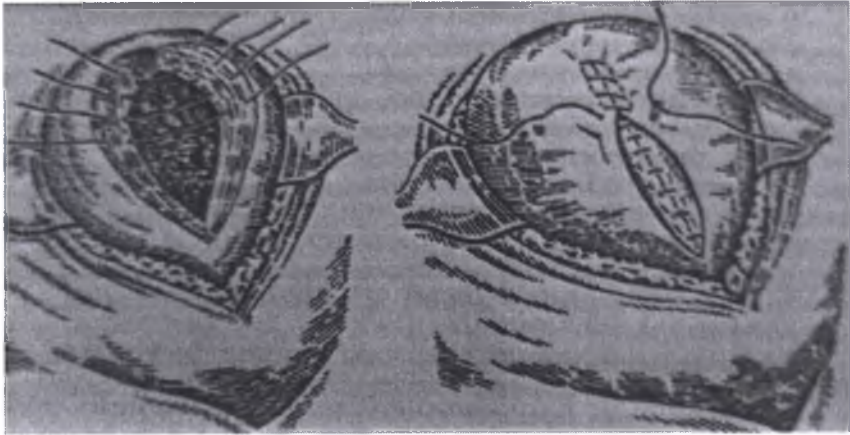


Рис. 12. Классическое кесарево сечение (зашивание матки)

Корпоральное кесарево сечение в настоящее время применяют в редких случаях, когда сразу после извлечения ребенка необходимо произвести надвлагалищную ампутацию или экстирпацию матки по показаниям (множественная миома матки, матка Кувелера и др.), а также для более легкого и бережного извлечения ребенка из полости матки при двойне или преждевременных родах маловесными детьми, поперечном положении плода по Джоэл–Кохену.

В настоящее время наиболее распространенный метод – **кесарево сечение в нижнем маточном сегменте поперечным разрезом**. При этом лапаротомию производят, используя поперечный надлобковый разрез по Пфанненштилю или по Джоэл–Кохену. Преимущества кесарева сечения в нижнем маточном сегменте поперечным разрезом: а) операцию производят в наиболее тонкой части стенки матки (нижний сегмент), благодаря чему очень незначительное количество мышечных волокон попадает в разрез. По мере инволюции и формирования нижнего сегмента и шейки операционная рана резко уменьшается, на месте разреза образуется небольшой рубец. б) вся операция сопровождается небольшой кровопотерей, даже когда в разрез попадает плацентарная площадка. В этом случае кровоточащие расширенные сосуды необходимо изолированно лигировать. в) можно произвести идеальную перитонизацию зашитой раны матки за счет брюшины пузырно-маточной складки. г) разрезы париетальной и висцеральной брюшины не совпадают, поэтому возможность образования спаек матки с передней брюшной стенкой невелика. е) опасность разрыва матки при последующих беременностях и вагинальных родах минимальна, так как в большинстве случаев образуется полноценный рубец. Кесарево сечение в настоящее время не относят к разряду опасных и сложных оперативных вмешательств, но процент осложнений остается пока довольно высоким. Наиболее тяжелое из

них – перитонит, который, как правило, является результатом несостоятельности швов на стенке матки.

Показания к кесареву сечению разделяют на абсолютные и относительные (со стороны матери и плода). Абсолютные показания – это ситуации, при которых кесарево сечение производят в целях спасения жизни матери и/или плода, а также для предупреждения инвалидизации матери. К относительным относят показания, при которых кесарево сечение (по сравнению с вагинальными родами) улучшает исход беременности и родов для матери и плода. Одним из абсолютных показаний достаточно для родоразрешения путем кесарева сечения. При абсолютных показаниях до родов кесарево сечение должно быть выполнено в оптимальные сроки беременности. Во время родов операцию необходимо выполнять сразу же после установления диагноза, но обязательно при отсутствии противопоказаний.

Абсолютные показания к кесареву сечению со стороны матери:

- 1) анатомически узкий таз III и IV степени сужения (истинная конъюгата – 7,5 см и менее), редко встречающиеся формы узкого таза с резкой степенью сужения (кососмещенный, кососуженный, остеомалационный, спондилолистетический и др.);
- 2) полное предлежание плаценты;
- 3) неполное предлежание плаценты с выраженным кровотечением при отсутствии условий для немедленного родоразрешения;
- 4) ПОНРП при отсутствии условий для немедленного родоразрешения;
- 5) угрожающий и начинающийся разрыв матки;
- 6) два рубца и более на матке;
- 7) неполноценный рубец на матке (кесарево сечение в анамнезе, миомэктомия, зашивание матки после разрыва, перфорация во время абортa и др.);
- 8) расположение плаценты в области рубца после кесарева сечения;
- 9) рубец на матке после корпорального кесарева сечения;
- 10) опухоли органов малого таза, препятствующие рождению плода;
- 11) состояние после операций по поводу мочеполювых и кишечно-половых фистул;
- 12) рубцовые сужения влагалища и шейки матки;
- 13) рубец на промежности после разрыва III степени;
- 14) выраженное варикозное расширение вен шейки матки, влагалища и вульвы;
- 15) экстрагенитальный рак и рак шейки матки. Относительные показания к кесареву сечению со стороны матери:
- 16) клинически узкий таз I степени;
- 17) аномалии родовой деятельности, не поддающиеся консервативной терапии;
- 18) тяжелая ПЭ;
- 19) экстрагенитальные заболевания (миопия высокой степени, заболевания головного мозга, тяжелые заболевания сердечно-сосудистой системы, почек, эндокринные заболевания);
- 20) пороки развития матки и влагалища;
- 21) переломы костей таза и поясничного отдела позвоночника в анамнезе;
- 22) рубец на матке после кесарева сечения в нижнем маточном сегменте;
- 23) рубец на матке после пластических операций до или во время беременности (миомэктомия, удаление перегородки матки, удаление рудиментарного рога и др.).

Абсолютные показания к кесареву сечению со стороны плода:

- 1) острая гипоксия плода при отсутствии условий для немедленного родоразрешения;
- 2) поперечное положение после излития околоплодных вод;
- 3) разгибательные

вставления головки – лобное, передний вид лицевого, переднеголозное, высокое прямое стояние стреловидного шва; 4) ножное предлежание плода; 5) состояние агонии или смерть матери при живом плоде. Относительные показания к кесареву сечению со стороны плода: 6) хроническая плацентарная недостаточность; 7) тазовое предлежание при массе тела более 3500 г и разогнутом положении головки; 8) многоплодная беременность при тазовом предлежании первого плода; 9) выпадение пуповины; 10) длительная бесплодие в анамнезе, индуцированная беременность; 11) переносная беременность; 12) крупный или гигантский плод; 13) анатомически суженный таз I и II степени сужения при массе плода более 3500 г. Кесарево сечение по относительным показаниям возможно лишь при их сочетании (высокая степень перинатального риска). В результате достижений общей хирургии, анестезиологии, применения антибиотиков широкого спектра действия операционный риск для матери и плода при кесаревом сечении значительно снизился. В настоящее время большую часть кесаревых сечений производят по сумме относительных показаний беременным группы высокого пренатального риска. Только лишь одно относительное показание позволяет вести роды консервативно или применять другие способы родоразрешения. Число относительных показаний, необходимых для кесарева сечения, врач определяет в каждом конкретном случае индивидуально.

Противопоказания к брюшностеночному интраперитонеальному кесареву сечению: 1) острые инфекционные воспалительные заболевания любой локализации, в том числе за пределами половых органов; 2) ante- или интранатальная гибель плода (кроме ПОНРП, разрыва матки). При состоянии, угрожающем жизни матери, данные противопоказания считаются относительными. Для выполнения кесарева сечения необходимы соответствующие хирургические и акушерские условия. К хирургическим условиям относят наличие большой операционной с инструментарием и подготовленным персоналом. В крайних случаях при абсолютных показаниях и невозможности транспортировать больную в специально оборудованное учреждение можно организовать операционную на месте.

Акушерские условия следующее: а) отсутствие симптомов эндометрита в родах (повышение температуры тела, учащение пульса, выделения с запахом); б) плод должен быть жизнеспособным (это условие не всегда выполнимо). В случае опасности, угрожающей роженице, например при полном предлежании плаценты или острой ПОНРП, кесарево сечение производят и при нежизнеспособном плоде. Ранее в исключительных случаях, когда в интересах женщины необходимо было срочное родоразрешение (при длительном безводном промежутке и хориоамнионите в родах), практиковали экстраперитонеальное кесарево. После введения в практику мощных антибактериальных средств, синтетического шовного материала, и в связи с частыми случаями повреждения мочевого пузыря и мочеточников от этого метода практически отказались. При выполнении кесарева сечения в плановом порядке накануне вечером беременной необходимо сделать очистительную клизму и принять гигиенический душ, на ночь дать снотворное. Утром в день

операции очистительную клизму повторяют. За час до операции показана премедикация, а непосредственно перед операцией – катетеризация мочевого пузыря. Если операцию производят в экстренном порядке (необходимо сделать гигиеническую обработку, опорожнение желудка и внутривенное введение H₂-гистаминовых блокаторов, если планируется эндотрахеальный наркоз, а также премедикацию и катетеризацию мочевого пузыря. Другие назначения выполняют по указанию анестезиолога и соответственно клинической ситуации.

Обезболивание кесарева сечения Метод выбора при плановой операции – регионарная анестезия. При необходимости быстрого родоразрешения используют спинальную либо комбинированную спинальноэпидуральную и эпидуральную анестезию. Если невозможно выполнить регионарную анестезию, для обезболивания применяют общую комбинированную анестезию (эндотрахеальный наркоз). Современные технологии кесарева сечения предполагают в случае ожидаемой большой кровопотери (предлежание плаценты, истинное вращение плаценты) использование аппарата для интраоперационной реинфузии аутокрови. Это позволяет собирать теряемую во время операции кровь и возвращать ее в кровяное русло пациентки.

Современная техника абдоминального кесарева сечения. Разрез кожи и подкожной клетчатки производят по нижней складке живота в поперечном направлении (по Пфанненштилю) длиной 15 см. После этого также в поперечном направлении скальпелем, пересекая среднюю линию живота, вскрывают апоневроз длиной 2–3 см (по 1–1,5 см справа и слева от средней линии), затем ножницами разрез апоневроза расширяют в обе стороны еще на 1–1,5 см. Разрез апоневроза На верхний край апоневроза накладывают зажим Кохера, апоневроз пальцами тупо отслаивают от прямых мышц живота. Соединительнотканную перемычку, расположенную по средней линии, рассекают ножницами. Верхний край апоневроза поднимают зажимом вверх и производят его дальнейшее рассечение в виде клина, верхушка которого отходит от средней линии живота, а боковые поверхности – остро вверх. Клиновидное рассечение апоневроза ликвидирует устье раны, и разрез становится равным продольному разрезу от лона до пупка. Благодаря такому рассечению апоневроза создаются условия для относительно свободного подхода к брюшной полости и более свободного выведения головки плода. После вскрытия апоневроза тупым путем разводят прямые мышцы живота. Затем двумя пинцетами захватывают брюшину, приподнимают и рассекают ее в продольном направлении, после чего фиксируют ее к стерильным пеленкам. Разведение прямых мышц живота тупым путем. Такой разрез передней брюшной стенки позволяет более активно вести послеоперационный период по сравнению с продольным (нижнесрединным) разрезом. Этот разрез обеспечивает лучший косметический эффект, но требует большего времени для выполнения, дает меньше возможностей для широкого доступа и может сопровождаться большой кровопотерей. По вскрытии брюшной полости брюшину пузырно-маточной складки приподнимают пинцетом и надсекают

на границе перехода на матку, после чего в поперечном направлении рассекают в обе стороны; общая длина разреза составляет 12–13 см. Складку приподнимают, тупым путем отодвигают мочевой пузырь книзу и отгораживают заведенным под пузырно-маточную складку широким надлобковым зеркалом. В результате этого обнажается нижний сегмент матки. Такой доступ к матке позволяет надежно перитонизировать шов на матке. Полость матки вскрывают через все слои миометрия в нижнем маточном сегменте небольшим поперечным разрезом длиной 2–2,5 см (по Керру) на 1,5–2 см ниже уровня разреза пузырно-маточной складки. Затем в рану вводят указательные пальцы обеих рук и осторожно ее разводят в поперечном направлении до 10–12 см (Рис. 13).

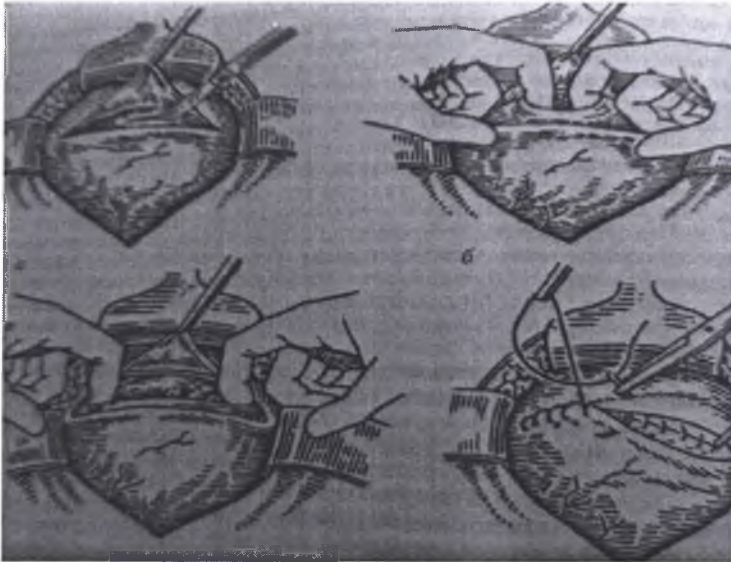


Рис. 13. Этапы кесарево сечение в нижнем маточном сегменте

Разведение раны проводят тупым путем. Применяют и другой способ вскрытия полости матки (модификация Дерфлера). После разреза по Керру далее вправо и влево от средней линии дугообразно вверх ножницами разрез удлиняют до нужной величины. После вскрытия полости матки вскрывают плодный пузырь и приступают к извлечению плода. При головном предлежании рукой, введенной в матку, выводят головку плода в рану, одновременно оказывая давление на дно матки через переднюю брюшную стенку. Во избежание травмы шейного отдела позвоночника плода рекомендовано после рождения головки извлекать плод за подмышечные впадины подведенными под них пальцами. При тазовых предлежаниях извлекают близлежащую ножку плода. В рану выводят тазовый конец, за

который извлекают плод до плечевого пояса. Затем обе ножки захватывают и поднимают вверх родившееся туловище плода. Другой рукой, введенной в полость матки, освобождают ручки плода и снизу вверх выталкивают головку. Выведение головки потягиванием за туловище недопустимо, так как при этом растягивается шейный отдел позвоночника плода и травмируется спинной мозг. Выведение головки плода при кесаревом сечении. Такая техника извлечения плода более шадящая и предотвращает родовую травму плода. При косых и поперечных положениях плода после выведения в рану головки или чаще тазового конца плода дальнейшая техника ничем не отличается от описанной выше. При неудачной попытке выведения головки целесообразно расширить доступ на матке, рассекая ее на 2–3 см по направлению к дну. Разрез при этом напоминает перевернутую букву «Т» (якорный разрез). Далее приступают к зашиванию стенки матки.

В настоящее время накладывают одно- или двухрядный непрерывный шов нитями из синтетических рассасывающихся материалов (полигликолид, полисорб, викрил, дексон). Перитонизацию шва на матке производят брюшиной пузырно-маточной складки, которую подшивают на 1,5–2 см выше разреза на матке непрерывным швом к висцеральной брюшине, покрывающей матку. По окончании перитонизации производят ревизию брюшной полости. При этом необходимо обратить внимание на состояние яичников, маточных труб, задней поверхности матки, червеобразного отростка и других органов брюшной полости, доступных для осмотра. Брюшную стенку зашивают послойно наглухо. Брюшину, мышцы, апоневроз зашивают непрерывным швом. Подкожную жировую клетчатку, если требуется, соединяют отдельными швами. На кожу накладывают непрерывный косметический шов и асептическую повязку или наклейку. По окончании операции ведут наблюдение за общим состоянием родильницы, гемодинамикой (каждые 1–2 ч измеряют АД, считают пульс), состоянием живота, послеоперационной повязки, выделениями из половых путей.

Современное ведение послеоперационного периода – активное. Через несколько часов родильница может сидеть, а через 12 ч – вставать, ходить по палате. При отсутствии осложнений женщина самостоятельно ухаживает за новорожденным. В последние 20 лет предложен ряд нововведений в технике кесарева сечения. В нескольких работах четко доказано, что незашивание висцеральной и париетальной брюшины при гинекологических операциях не влечет за собой никаких дополнительных послеоперационных осложнений, и даже, более того, существенно снижает вероятность образования спаек в брюшной полости. Широкое использование в хирургической практике синтетического рассасывающегося шовного материала обуславливает более частое применение при зашивании разреза на матке при кесаревом сечении однорядного непрерывного шва. Все это стало основой для разработки в 1994 г. модификации кесарева сечения [метод госпиталя Мисгав-Ладах], называемой в России операцией по Штарка. Отдельные этапы этой операции не содержат ничего нового. Только сочетание нескольких известных приемов и исключение некоторых необязательных этапов позволяют говорить об этой

операции, как о новой модификации, имеющей ряд преимуществ по сравнению с обычными методиками. К ним относят: а) быстрое извлечение плода; б) значительное сокращение продолжительности операции; в) уменьшение кровопотери; г) уменьшение риска ранения рук хирурга и ассистентов колющими и режущими инструментами; д) снижение потребности в послеоперационном применении обезболивающих ЛС; е) уменьшение частоты пареза кишечника, снижение частоты и выраженности других послеоперационных осложнений; ж) более раннюю выписку; з) существенную финансовую выгоду в результате экономии шовного материала. Благодаря указанным преимуществам, а также простоте, операция Штарка быстро завоевывает популярность.

Техника кесарева сечения в модификации Штарка. При этом варианте кесарева сечения брюшную стенку рассекают по методу Джозл–Кохена. Лапаротомию осуществляют путем поверхностного прямолинейного поперечного разреза кожи на 2–3 см ниже линии, соединяющей передневерхние ости подвздошных костей. Скальпелем углубляют разрез по средней линии в подкожной клетчатке и одновременно надсекают апоневроз. Затем апоневроз рассекают в стороны под подкожной жировой клетчаткой слегка раскрытыми браншами прямых ножниц. Хирург и ассистент руками разводят разрез в сторону путем тракции вдоль линии разреза кожи. Брюшину вскрывают указательным пальцем и разводят в поперечном направлении. При этом угроза травмирования мочевого пузыря не возникает. По сравнению с разрезом по Пфанненштилю этот метод обладает преимуществами: скорость выполнения, снижение травматичности и уменьшение кровопотери. Разрез на матке производят по пузырьно-маточной складке длиной до 12 см без ее предварительного вскрытия. Извлечение предлежащей части и последа осуществляют так же, как при любом другом способе рассечения матки. Рану матки зашивают однорядным непрерывным викриловым швом, расстояние между вколами – 1,5 см. Перитонизацию шва на матке не производят. Брюшину и мышцы передней брюшной стенки не зашивают, на апоневроз накладывают непрерывный викриловый шов по Ревердену. Кожу и подкожную клетчатку сопоставляют отдельными шелковыми швами через большие интервалы (3–4 шва на разрез), используя коаптацию краев раны по Донати, или металлическими скобками. Уменьшение длительности операции – один из плюсов методики кесарева сечения по Штарку, однако следует помнить, что уменьшение длительности и успех любой операции зависят в первую очередь от умения и согласованного действия участников.

Осложнения возможны на всех этапах операции. Одно из наиболее частых осложнений при поперечном рассечении кожи, подкожной клетчатки и апоневроза по Пфанненштилю – кровотечение из сосудов передней брюшной стенки (а epigastrica), которое в послеоперационном периоде может приводить к образованию надaponевротической гематомы. Одно из осложнений во время кесарева сечения, особенно повторного, – ранение соседних органов: мочевого пузыря, кишечника. Наиболее частым осложнением при кесаревом сечении остается кровотечение. Оно может

наблюдаться при рассечении матки в случае продления разреза в латеральную сторону и ранения сосудистого пучка. Очень серьезное осложнение – кровотечение, обусловленное гипо- или атонией матки, нарушением свертывающей системы крови. Осложнения возникают менее чем в 5% всех кесаревых сечений. При плановой операции частота послеоперационных осложнений в 2–5 раз меньше, чем при экстренной. Рубец на матке после кесарева сечения может осложнить течение следующих беременностей и родов, прежде всего – это несостоятельность рубца. Относительная безопасность кесарева сечения, возможность аппаратного контроля за состоянием плода, современная хирургическая техника позволяют вести роды у пациенток с кесаревым сечением в анамнезе через естественные родовые пути, если при данной беременности не возникли осложнения, послужившие показанием к предыдущему кесареву сечению или являющиеся новым показанием к абдоминальному родоразрешению. Антибиотикотерапия в послеоперационном периоде рутинно не проводится, только по показаниям. Чаще используют защищенные пенициллины и цефалоспорины в связи с их низкой токсичностью и широким спектром действия.

Контрольные вопросы к главе 3

1. Классический наружно-внутренний поворот (комбинированный) акушерский поворот при полном открытии маточного зева. Показания, противопоказания, условия.
2. Классический наружно-внутренний поворот (комбинированный) акушерский поворот при полном открытии маточного зева. Подготовка, обезболивание, техника, осложнения.
3. Какие виды операции наложения акушерских щипцов различают?
4. Каковы показания для операции наложения акушерских щипцов со стороны роженицы? Каковы показания для операции вакуум-экстракции плода со стороны роженицы?
5. Каковы показания для операции наложения акушерских щипцов со стороны плода?
6. Каковы условия для родоразрешающих влагалищных операций?
7. Что называют операцией вакуум-экстракции плода?
8. Каковы показания и противопоказания для вакуум-экстракции плода?
9. Каковы условия для применения вакуум-экстрактора?
10. В чем особенности обезболивания операции?
11. Какова техника операции, из каких моментов она состоит?
12. Какие бывают осложнения после вакуум-экстракции?
13. Абсолютные показания к операции кесарева сечения.
14. Какие виды операций Вы знаете.
15. Самое распространенное кесарево сечение во всем мире.
16. Относительные показания к операции кесарева сечения.
17. Техника корпорального кесарева сечения.
18. Техника операции в нижнем маточном сегменте.
19. Методы обезболивания применяемые при кесаревом сечении.
20. Осложнения при операции кесарева сечения.

Тестовые задания

Тест 1.

Абсолютными условиями для классического наружно-внутреннего (комбинированного) акушерского поворота не являются: а) полное раскрытие маточного зева; б) абсолютная подвижность плода; в) ЗРП; г) соответствие размеров плода тазу матери; д) доношенный плод.

Тест 2.

В современном акушерстве комбинированный акушерский поворот применяют при: а) лобном вставлении; б) переднем виде лицевого вставления; в) выпадении мелких частей плода или пуповины; г) поперечном положении плода; д) невозможности сделать операцию кесарева сечения.

Тест 3.

Какая методика кесарева сечения наиболее распространена: а) классическое (корпоральное) кесарево сечение; б) кесарево сечение в нижнем маточном сегменте; в) экстраперитонеальное кесарево сечение; г) влагалищное кесарево сечение.

Тест 4.

Показания к операции кесарева сечения: а) полное предлежание плаценты; б) хориоамнионит; в) внутриутробная смерть плода; г) клинически узкий таз.

Тест 5.

Абсолютное показание к операции кесарева сечения при живом доношенном плоде: а) тазовое предлежание плода; б) поперечное положение плода; в) хроническая плацентарная недостаточность; г) передний вид лицевого вставления головки плода.

Тест 6.

Кесарево сечение производят, как правило, в плановом порядке, если имеет место: а) тазовое предлежание крупного плода; б) преэклампсия; в) пиелонефрит; г) анатомическое сужение таза I степени.

Тест 7.

Показания для корпорального кесарева сечения: а) клинически узкий таз; б) рубец на матке; в) агональное состояние роженицы; г) предлежание плаценты.

Ситуационные задачи

Задача 1.

У роженицы 5 мин назад произошли роды первым плодом в головном предлежании при монохориальной биамниотической двойне при сроке беременности 38 нед. При влагалищном исследовании вскрыт амниотический пузырь второго плода – воды светлые. Ко входу в малый таз предлежит спинка плода. Сердцебиение плода ясное, ритмичное, 140 в минуту.

Диагноз? Тактика?

Задача 2.

Первородящая, 30 лет. Беременность доношенная. Поступила в родильный дом с началом родовой деятельности. Схватки регулярные. Размеры таза – 26–26–31–19. Положение плода продольное, головка плода прижата ко входу в таз, сердцебиение плода 136 в минуту, ритмичное. При влагалищном исследовании: шейка сглажена, открытие – 4 см, плодный пузырь цел. Предлежит головка. Впереди головки определяется пульсирующая петля пуповины.

Диагноз? Тактика?

ПЛОДОРАЗРУШАЮЩИЕ ОПЕРАЦИИ

Плодоразрушающими операциями называются оперативные вмешательства, посредством которых достигается уменьшение объема и размеров плода. Необходимость в выполнении плодоразрушающих операций возникает в случаях, когда извлечение через естественные родовые пути большого в размерах плода невозможно или представляет большой риск для здоровья матери.

Плодоразрушающие операции были известны давно и они выполнялись не только на мертвом, но и часто на живом плоде, так как кесарево сечение вследствие высокой материнской смертности не обладало преимуществами перед плодоразрушающими операциями.

В современном акушерстве плодоразрушающие операции производятся редко и только при наличии мертвого плода. К наиболее типичным вмешательствам относятся следующие:

1. Уменьшение объема предлежащей или последующей (при тазовых предлежаниях) головки. Операция носит название краниотомии и осуществляется путем перфорации головки, разрушения и удаления мозга.

2. Операции, посредством которых плод извлекается по частям, называются эмбриотомией. К ним относятся декапитация и экзентерация (эвентерация, эвисцерация).

3. Операции, при которых уменьшение объема плода достигается за счет увеличения взаимоподвижности отдельных его частей. К ним относятся спондилотомия и клейдотомия.

Плодоразрушающие операции показаны в следующих случаях:

1) наличие несоответствия между размерами плода и таза матери (крупный плод, гидроцефалия, патологические вставления головки, сужение таза, поперечное положение плода);

2) необходимость экстренного родоразрешения роженицы с мертвым плодом (угрожающий разрыв матки, кровотечение при преждевременной отслойке нормально расположенной плаценты, эклампсия).

Условия для выполнения плодоразрушающих операций:

1) мертвый плод;

2) размер истинной акушерской конъюгаты более 7 см, т. е. отсутствие абсолютного сужения таза, при котором невозможно извлечение даже уменьшенного в размерах плода;

3) раскрытие маточного зева не менее 6 см;

4) отсутствие плодного пузыря;

5) применение наркоза, необходимого для обезболивания операции, устранения отрицательных переживаний роженицы, а также расслабления брюшной стенки матки.

4.1. КРАНИОТОМИЯ

Краниотомия – операция, при которой нарушается целостность черепа плода с целью уменьшения его объема и последующего извлечения. Краниотомия включает 3 отдельные операции: 1) перфорация головки; 2) эксцеребрация (разрушение и удаление мозга); 3) краниоклазия (извлечение краниокластом перфорированной и освобожденной от мозга головки).

Краниотомия является наиболее распространенной плодоразрушающей операцией.

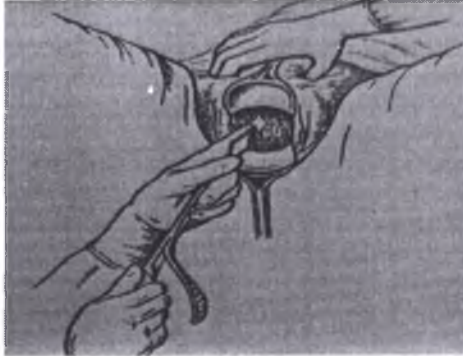

Рис. 14. Перфорация головки

Показания к краниотомии: 1) несоответствие между размерами плода и таза матери, обусловленное различными причинами; 2) невозможность извлечения последующей головки плода (например, при гидроцефалии); 3) тяжелое состояние роженицы, требующее немедленного родоразрешения.

Условия, необходимые для выполнения этой операции, такие же, как и для других видов плодоразрушающих операций. Имеется только одно отличие – для выполнения краниоклазии раскрытие маточного зева должно быть полное или почти полное.

Как указывалось, краниотомия состоит из 3 отдельных операций. Из них только первая – перфорация головки – является неотъемлемой частью краниотомии. Все 3 операции производятся в тех случаях, когда показано немедленное родоразрешение. Если показаний к немедленному родоразрешению нет, то выполняется только перфорация или перфорация с разрушением и удалением мозга. Наиболее часто в практическом акушерстве используется перфорация головки, которая показана в большинстве случаев при родоразрешении женщин с мертвым плодом в целях профилактики повреждений родовых путей.

Операция производится в операционной под наркозом. Перед операцией тщательно дезинфицируются наружные половые органы,

внутренняя поверхность бедер и передняя брюшная стенка роженицы, проводится катетеризация мочевого пузыря.

Перфорация головки (Рис.14). При выполнении перфорации головки во всех случаях необходимо строгое соблюдение двух правил: 1) операция производится под контролем зрения, т. е. после введения широких акушерских зеркал; 2) головка фиксируется не только через переднюю брюшную стенку, но и за счет захвата кожи головки двумя пулевыми или двузубыми щипцами. Перфорация головки осуществляется специальными инструментами – перфораторами. В настоящее время используются в основном два вида перфораторов: ножницеобразный и трепановидный.

Ножницеобразные перфораторы. Принцип их действия основан на сочетании прокола черепа с последующим разрезом его стенок. Инструмент представляет собой остроконечные ножницы с перекрещивающимися короткими браншами, режущие края которых обращены в противоположные стороны, что позволяет резать изнутри кнаружи. К этому виду перфораторов относится наиболее распространенный копьевидный перфоратор Бло. Инструмент имеет обоюдоострые бранши, которые в закрытом виде складываются в виде копья.

Трепановидные перфораторы. Они сконструированы по принципу работы бурава или трепана, что дает возможность производить перфорацию головки или родничков, но и в области костей черепа, что не всегда удается при использовании ножницеобразных перфораторов. Наиболее известна у нас в стране модель трепановидного перфоратора Н. Н. Феноменова. Перфоратор Феноменова состоит из двух частей: полого металлического цилиндра и металлического стержня-бурава, на одном конце которого расположен буровидный наконечник, а на другом – рукоятка в виде перекладки. Перфоратор вводится в цилиндре, что предохраняет родовые пути от возможного повреждения инструментом.

Техника операции. Перед перфорацией подлежащей головки производится влагалищное обследование для уточнения наличия условий, необходимых для выполнения операции, и выбора места на головке для перфорации. Наиболее удобны для перфорации: при затылочном вставлении – область заднего (малого) родничка или сагиттального (стреловидного) шва; при разгибательных вставлениях – область переднего (большого) родничка (при переднеголовном), лобного шва или глазницы (при лобном) и рта (при лицевом); при различных других патологических вставлениях – любое место, прилежащее к раскрытому маточному зеву и обеспечивающее возможность проникновения в полость черепа.

Операция включает 3 момента: 1) обнажение головки; 2) рассечение мягких тканей головки; 3) собственно перфорация.

Первый момент. Головку обнажают при помощи введения двух длинных и широких зеркал, при необходимости можно ввести плоские зеркала и в боковые отделы влагалища.

Второй момент. Двумя пулевыми (или двузубыми) щипцами захватывают кожу головки в месте намеченной перфорации. Между

наложенными щипцами образуется кожная складка, которую рассекают ножницами на расстоянии 2–3 см. Кожные лоскуты отсепаровываются на некоторое расстояние в стороны, что предупреждает повреждение тканей матери, если произойдет соскальзывание перфоратора.

Третий момент. К обнаженной кости черепа или родничку (шву) вплотную подводится острый перфоратора так, чтобы его ось была строго перпендикулярна поверхности черепа, и производится собственно перфорация. При использовании перфоратора Феноменова это достигается путем нажима на рукоятку перфоратора с одновременным вращением ее в одну сторону (слева направо); при применении перфоратора Бло производятся бурящие движения в обе стороны. Категорически запрещается делать прокалывающие и толкающие движения перфоратором в связи с опасностью соскальзывания инструмента и ранения. Перфоратор Феноменова образует в кости перфорационное отверстие около 2,5 см, не нуждающееся в дополнительном расширении. При применении перфоратора Бло увеличение размеров перфорационного отверстия достигается разведением бранш в нескольких направлениях.

Перфорация последующей головки – операция более трудная. После рождения туловища головка обычно находится высоко над входом в таз или только в него вступает. Затылочная кость – наиболее удобное для перфорации место – не всегда доступна. В этом случае для облегчения доступа один из ассистентов должен фиксировать головку снаружи, через переднюю брюшную стенку, а другой – отводить туловище в сторону, противоположную затылку. Чаще всего затылок бывает обращен кпереди, к симфизу, поэтому туловище плода отводят кзади. Перфоратор проводят подкожно со стороны шеи в той части, которая находится уже вне влагалища. Далее перфоратор под контролем руки, находящейся во влагалище, продвигают под кожей до тех пор, пока он не подойдет к основанию черепа в области большого затылочного отверстия, через которое производится перфорация головки.

Извлечение перфорированной последующей головки обычно производится простым надавливанием на головку сверху. В редких случаях требуется применение краниокласта.

Эксеребрация. Разрушение и удаление мозга желательно производить во всех случаях краниотомии, так как это способствует быстрому уменьшению величины головки.

Техника операции. Через перфорационное отверстие в полость черепа вводится специальный инструмент – глубокая ложка с тупыми краями, с помощью которой разрушают и вычерпывают мозг. Для более полного опорожнения черепа иногда применяют вымывание разрушенных мозговых масс стерильным изотоническим раствором натрия хлорида через наконечник с двойным током жидкости, введенный в полость черепа.

После выполнения эксеребрации в зависимости от особенностей акушерской ситуации выполняют краниоклазию (при наличии показаний и условий для этой операции) или роды предоставляются естественному течению. В последнем случае при наличии неполного раскрытия маточного

зева можно применить операцию наложения кожно-головных щипцов. Для этого влагалищные зеркала удаляют, а пулевые щипцы, наложенные на головку, оставляют, бранши щипцов сближают, завязывают марлевым бинтом, к которому подвешивается груз в 300–500 г. Эта операция позволяет ускорить раскрытие маточного зева. Пулевые щипцы, наложенные на кожу головки, прикрывают острые края перфорационного отверстия и этим защищают мягкие ткани родового канала от повреждений.

Краниоклазией называется операция извлечения перфорированной и уменьшенной в объеме головки плода с помощью специального инструмента – краниокласта. Краниоклазия (Рис.15) выполняется в тех случаях, когда после перфорации и эксцеребрации головки имеются показания для срочного окончания родов и есть условия для извлечения плода. Основным условием для краниоклазии является полное или почти полное раскрытие маточного зева. Остальные условия – те же, что для краниотомии.

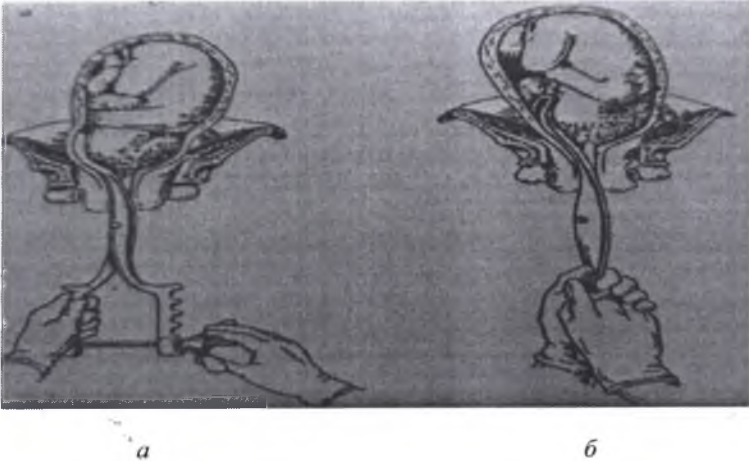


Рис.15. Наложение краниокласта (а) и краниоклазия (б)

Краниокласт Брауна состоит из двух перекрещивающихся ветвей длиной 40 см. Каждая ветвь имеет 3 части: ложку, замок, рукоятку. Ложки имеют изгиб, соответствующий тазовой кривизне. Одна из ложек сплошная и имеет поперечные бороздки на выпуклой поверхности. Она предназначена для введения в полость черепа и называется внутренней ложкой. Другая ложка – наружная – представляет собой окончатую рамку, в которую помещается более узкая внутренняя ложка. Замок состоит из шпенька со шляпкой на внутренней ветви и вырезки для наружной ветви. Замыкание ветвей происходит при вкладывании шпенька в вырезку. Замок легко закрывается только в том случае, если наружная ветвь ложится спереди (сверху) на внутреннюю. Рукоятки ветвей прямые, имеют боковые крючки и специальное приспособление, состоящее из винта и гайки для плотного замыкания ветвей.

Винт свободно соединяется шарниром с вырезкой, находящейся на конце рукоятки внутренней ветви. Конец рукоятки наружной ветви имеет вырезку, служащую для вкладывания в нее винта. После наложения краниокласта его ложки крепко сжимаются путем завинчивания гайки на рукоятках.

Техника операции. Операция краниоклазии состоит из 3 моментов: 1) введение и размещение ложек; 2) замыкание ветвей; 3) извлечение плода.

Первый момент. Перед введением первой, внутренней, ложки во влагалище частично вводится рука. Под ее контролем через перфорационное отверстие в головке внутренняя ложка краниокласта вводится в полость черепа как можно глубже таким образом, чтобы ее выпуклая сторона была обращена к лицу или, в крайнем случае, к затылку плода. После введения внутренней ложки ее рукоятку передают ассистенту. Вторую, наружную, ложку вводят по тем же правилам: под контролем частично введенной во влагалище руки, следя за тем, чтобы край маточного зева не оказался зажатым между головкой и краниокластом. Ветви вводятся правой рукой, левая является рукой-проводником при введении и наружной, и внутренней ложек. Наружная ложка накладывается на наружную поверхность головки соответственно положению ложки, введенной в полость черепа.

Второй момент. Чтобы замкнуть ветви краниокласта, следует надеть вырезку замка наружной ветви на шпекет внутренней ветви. После этого на рукоятки надевают сжимающий винт и завинчивают его до отказа. Введенной во влагалище рукой проверяют правильность наложения краниокласта. Правильно наложенный краниокласт должен плотно сжимать лицевую часть черепа, где кости соединены значительно прочнее, или, в крайнем случае, затылочную часть.

Третий момент. Направление тракций зависит от местоположения головки плода. Тракции производятся соответственно направлению проводной оси таза с учетом моментов естественного биомеханизма родов. При нахождении головки во входе или в полости таза тракций производятся резко кзади, а затем при опускании головки на тазовое дно изменяют направление тракций, для этого рукоятки инструмента перемещают книзу, а затем кпереди. При выполнении тракций необходимо избегать форсированных поворотов, поворот головки следует стремиться осуществлять в краниокласте, а не краниокластом. Отказ от подражания нормальному биомеханизму родов в надежде на легкое извлечение уменьшенной головки плода обычно лишь затягивает и нередко осложняет операцию повреждениями родовых путей.

Краниокласт снимают, как только головка выведена из половой щели, дальнейшее извлечение плода производится обычным способом.

Осложнения краниотомии в большинстве случаев связаны с травмой органов и тканей матери. Повреждения могут быть нанесены перфоратором при его соскальзывании с головки плода. При этом могут произойти травмы стенок влагалища, мочевого пузыря, уретры, прямой кишки и т. п. Подобные повреждения могут возникнуть также при ранении матки перфоратором при слишком глубоком его введении в полость рта или орбиту. Причиной

повреждения мягких тканей могут явиться также острые осколки костей черепа. Тяжелые повреждения родовых путей, вплоть до отрыва шейки матки от влагалищных сводов, могут быть следствием неправильного наложения краниокласта, когда наружной его ветвью захвачен какой-либо участок мягких тканей родового канала. Кроме того, повреждения материнских тканей могут быть обусловлены несвоевременным выполнением вмешательства. При недостаточном раскрытии маточного зева извлечение головки краниокластом может привести к серьезным повреждениям родовых путей и массивному кровотечению. Запоздалое вмешательство при наличии признаков перерастяжения нижнего сегмента, длительном прижатии мягких тканей головкой плода является неблагоприятным в связи с возможным разрывом нижнего сегмента матки и образованием свищей (мочеполовых, прямокишечно-половых) после родов.

4.2. ЭМБРИОТОМИЯ

Эмбриотомией называются операции, при которых производится извлечение плода не только уменьшенного в размере, но и расчлененного на отдельные части. В зависимости от того, в каком месте производится расчленение плода, различают декапитацию – отделение головки от туловища плода и экзентерацию (эвисцерацию, эвентерацию) – удаление внутренних органов из грудной и брюшной полостей.

4.2.1. Декапитация.

Декапитацией называется операция, при которой головка плода отделяется от туловища с целью последующего извлечения плода.

Показанием для декапитации является запущенное поперечное положение плода. Условия для выполнения операции: 1) полное или почти полное раскрытие маточного зева; 2) отсутствие плодного пузыря; 3) достижимость шеи плода для исследующей руки; 4) отсутствие абсолютного сужения таза, при котором плод невозможно извлечь и после декапитации.

Подготовка роженицы и ее положение на операционном столе такие же, как при других влагалищных операциях. Операция выполняется под наркозом.

Декапитация производится декапитационным крючком Брауна. Он состоит из 3 частей: крючка, стержня, рукоятки (Рис. 16). На конце крючка имеется утолщение в виде круглой пуповки. Рукоятка сделана в виде перекладины. Длина инструмента около 30 см.




Рис. 16. Декапитационный крючок Брауна (а), ножницы (б)

Техника операции (Рис. 17). Операция складывается из 3 моментов: 1) введение и размещение декапитационного крючка; 2) собственно декапитация; 3) извлечение расчлененного плода (Рис. 16).

Первый момент. Для того чтобы ввести декапитационный крючок, выполняются следующие манипуляции: 1) ассистент захватывает выпавшую ручку и оттягивает ее вниз и в сторону, противоположную той, где расположена головка, пока плечевой пояс и шея плода не опустятся ниже и шея не станет доступной для наложения на нее декапитационного крючка; 2) акушер вводит всю руку в родовые пути до шеи плода; 3) указательный и средний пальцы заводят за шею сзади и захватывают ее, большой палец

захватывает шею спереди; это удобнее сделать, если в родовые пути введена ручья, обращенная к головке плода (при первой позиции – правая, при второй – левая). Декапитационный крючок вводят по ладонной поверхности внутренней руки и надевают его сверху на шею плода. Крючок должен быть обращен к крестцу, т. е. в направлении указательного и среднего пальцев руки.

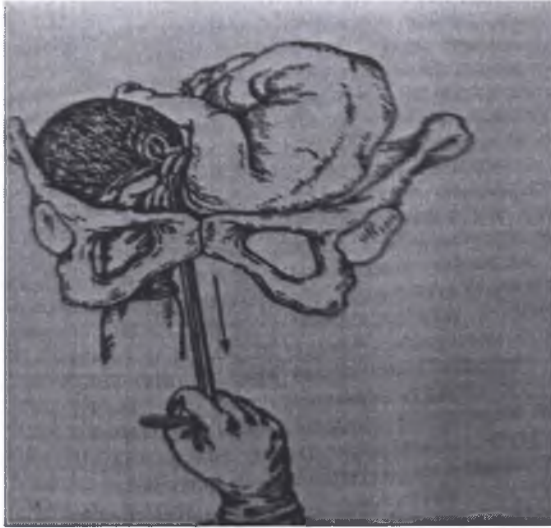


Рис. 17. Декапитация

Второй момент. Ассистент фиксирует головку снаружи через брюшную стенку, с другой стороны головка фиксируется внутренней рукой, лежащей на шее плода. После этого врач, производящий операцию, сильно тянет инструмент на себя и книзу. Крючок при этом плотно ложится на позвоночник, а затем частично проскальзывает между двумя позвонками и хорошо здесь фиксируется. Наружная рука за рукоятку поворачивает крючок по продольной оси на 90° то в одну, то в другую сторону, пока не произойдет перелом позвоночника, который распознается по характерному хрусту. После этого головка соединяется с туловищем только мягкими тканями. Влечением за крючок или за выпавшую ручку мягкие ткани шеи низводят как можно ниже и рассекают длинными ножницами с закругленными краями, пока головка полностью не отделится от туловища. Декапитация на этом заканчивается, и крючок выводят из родовых путей.

Третий момент. После декапитации туловище плода легко извлекается потягиванием за ручку. Оставшаяся в матке головка может быть извлечена следующим образом. Ассистент фиксирует головку над входом в малый таз. Во влагалище вводят зеркала, головка захватывается крепкими двузубцами и

с их помощью извлекается. Для извлечения головки может быть использован и другой прием: в матку вводится рука и головка захватывается пальцем, введенным в рот плода. Чтобы облегчить выведение головки, ассистент осторожно надавливает на нее через переднюю брюшную стенку в направлении входа в малый таз.

Осложнения. Грубые манипуляции (особенно при наличии перерастянутого и истонченного нижнего сегмента) могут стать причиной разрыва матки. Значительно реже матка травмируется тупым концом декапитационного крючка. Повреждения мягких тканей родовых путей и даже органов малого таза возможны при неосторожном пересечении ножницами тканей шеи плода.

4.2.2. Экзентерация (эвисцерация, эвентерация).

Экзентерация – операция удаления внутренностей из грудной и брюшной полостей плода с целью уменьшения их объема. Показание для операции служит значительное увеличение объема туловища плода, например при асците, гидротораксе, спленогепатомегалии и др. Иногда экзентерация производится при запущенном поперечном положении плода, когда не достигается шея плода и невозможно выполнить декапитацию. Условия для экзентерации те же, что и для других плодоразрушающих операций, причем основным из них является полное или почти полное раскрытие маточного зева.

Техника операции. Выбор места перфорации зависит от того, какая область непосредственно предлежит к маточному зеву и является наиболее доступной. Перфорация грудной полости производится обычно в одном из межреберных промежутков с помощью перфоратора Бло. Образовавшееся перфорационное отверстие расширяют в обе стороны посредством раздвигания бранши перфоратора. Иногда для увеличения размеров отверстия иссекаются 2–3 соседних ребра ножницами. Перфорация брюшной стенки производится с помощью длинных ножниц. Во время манипуляций ассистент должен фиксировать тело плода снаружи через переднюю брюшную стенку.

Разрушение внутренних органов грудной или брюшной полости производят пальцем, введенным в перфорационное отверстие, которым отделяют органы от места их прикрепления. После этого удаление органов производится пальцем или с помощью инструментов. Если необходимо извлечь тело плода, разделенное на две части, то вслед за экзентерацией производят рассечение позвоночника.

4.3. КЛЕЙДОТОМИЯ

Клейдотомией (жизнесохраняющая операция) называют рассечение ключицы плода с целью уменьшения объема плечевого пояса для облегчения его рождения. Показания: отсутствие продвижения плечиков (после применения пособий), когда плечики задерживаются в родовом канале и этим приостанавливают рождение плода. Такое осложнение чаще всего наблюдают

при тазовом предлежании, но оно возможно и при головных предлежаниях (крупный или гигантский плод, ошибки при акушерском пособии). Операция возможна и на живом плоде при макросомии и дистоции плечиков. Противопоказания: абсолютно узкий или клинически узкий таз, рубцовое сужение влагалища, предлежание плаценты, маточное кровотечение. Условия для операции: доступность ключицы плода для исследующей руки, состояние родовых путей, допускающее рождение через них уменьшенного в объеме плода. Специальной подготовки к операции не требуется. Операцию можно проводить под наркозом и без него.

Техника операции. Операцию производят острым путем (ножницами) на мертвом плоде и тупым путем (пальцем) на живом плоде. Под контролем четырех пальцев левой руки, введенной во влагалище, врач достигает ключицу, которая расположена ближе к выходу малого таза. Затем проникает кончиком крепких ножниц с закругленными концами к этой ключице и одним-двумя нажатиями рассекает (ломает) ее. После этого плечевой пояс спадается и легко проходит через родовой канал. Если этого не произошло, рассекают и другую ключицу.

4.4. ЭВИСЦЕРАЦИЯ, ЭВЕНТРАЦИЯ И ЭКЗЕНТРАЦИЯ

Эвисцерация, эвентерация и экзентерация – удаление внутренностей плода из грудной и брюшной полостей для уменьшения объема его туловища. Показания: значительное увеличение объема брюшной или грудной полости плода, например при асците, гидротораксе, гепатоспленомегалии, опухоли и др. иногда экзентерацию производят как вспомогательную операцию при запущенном поперечном положении плода и невозможности декапитации. Противопоказания: истинная конъюгата менее 6–6,5 см, рубцовое сужение влагалища, предлежание плаценты, маточное кровотечение, живой плод.

Условия для операций: 1) полное раскрытие маточного зева; 2) отсутствие плодного пузыря; 3) доступность плода для исследующей руки; 4) состояние родовых путей, допускающее рождение через них уменьшенного в объеме плода (истинная конъюгата не менее 6 см, отсутствие во влагалище резко суживающих его рубцов). Подготовка и положение роженицы на операционном столе такие же, как и при других влагалищных операциях. Обезболивание: глубокий внутривенный или масочный наркоз.

Техника операции. Операции производят под контролем зрения или под контролем пальцев, используя длинные ножницы или перфоратор Бло. Делают щелеобразный разрез в наиболее доступном для исследующей руки месте груди или живота. Органы грудной или брюшной полости удаляют пальцем, введенным в перфорационное отверстие, или корнцангом (костными щипцами). После полного удаления внутренностей плод извлекают.

4.5. СПОНДИЛОТОМИЯ

Спондилотомия – редкая операция, заключающаяся в рассечении позвоночника плода (Рис.18). Рассечение позвоночника плода производят при отсутствии условий для других плодоразрушающих операций, например для декапитации при запущенном поперечном положении, когда не удастся достичь рукой шеи плода. Спондилотомию производят как вспомогательную операцию при эвисцерации. Показания: запущенное поперечное положение плода, мертвый плод. Противопоказания: недостаточное, ≤ 6 см открытие маточного зева, недоступность плода для руки врача, истинная конъюгата менее 6–6,5 см, рубцовое сужение влагалища, предлежание плаценты, маточное кровотечение, рубец на матке.

Условия для операции: 1) мертвый плод; 2) полное или почти полное раскрытие маточного зева; 3) отсутствие плодного пузыря; 4) доступность шеи плода для исследующей руки. Подготовка и положение роженицы на операционном столе такие же, как и при других влагалищных операциях. Обезболивание. Операцию производят под глубоким наркозом.

Техника операции. Спондилотомию можно осуществить длинными ножницами (Феноменова или Зибольда) под контролем глаз или пальцев левой руки, введенной в полость матки. Ножницами вскрывают межпозвоночные связки, затем туловище плода, удаляют внутренности и рассекают позвоночник.



Рис. 18. Спондилотомия

Осложнения плодоразрушающих операций. Наиболее серьезные осложнения всех плодоразрушающих операций связаны с соскальзыванием острых инструментов, которыми их производят. В результате возникают травмы внутренних половых органов роженицы и даже повреждения соседних

с ними органов (прямой кишки, мочевого пузыря и др.). Для предупреждения травм необходимо строго соблюдать технику выполнения операций и производить их, когда это возможно, под контролем зрения. Глубокий наркоз позволяет исключить двигательную активность роженицы, снимает тонус передней брюшной стенки и матки.

Послеоперационное ведение. Во всех случаях родов, законченных плодоразрушающей операцией, необходимо произвести ручное отделение плаценты и выделение последа, контрольное обследование стенок полости матки, осмотр влагалища и шейки матки с помощью зеркал, чтобы установить их целостность. Обязательна катетеризация мочевого пузыря для исключения повреждений мочевыводящих путей. В послеоперационном периоде показана антибактериальная терапия.

Контрольные вопросы к главе 4

1. Классификация (виды) плодоразрушающих операций.
2. Основные этапы краниотомии.
3. Краниоклазия: определение, техника операции.
4. Декапитация: определение, техника операции.
5. Возможные осложнения при плодоразрушающих операциях.
6. Что такое клейдотомия.
7. Показания к операции краниотомии.
8. Что такое спондилотомия
9. Условия для выполнения плодоразрушающих операций.

Тестовые задания

Тест 1.

При плодоразрушающих операциях применяют: а) инфильтрационную анестезию; б) внутривенный наркоз; в) эндотрахеальный наркоз; г) пудендальную анестезию; д) проводниковую анестезию.

Тест 2.

Показания к плодоразрушающим операциям: а) живой плод; б) дискоординация родовой деятельности; в) крупный плод; г) запущенное поперечное положение плода.

Тест 3.

Общие условия для плодоразрушающих операций: а) живой плод; б) раскрытие маточного зева не менее 6 см; в) мертвый плод; г) отсутствие плодного пузыря.

Тест 4.

После плодоразрушающих операций необходимо: а) только наблюдение; б) наружный массаж матки; в) осмотр шейки матки и влагалища; г) ручное обследование стенок полости матки.

Тест 5.

Возможные осложнения при плодоразрушающих операциях: а) ранение мочевого пузыря и/или прямой кишки; б) травмы внутренних половых органов; в) травма промежности; г) задержка последа в матке.

Ситуационные задачи

Задача 1.

Первородящая, 19 лет, поступила в родильное отделение со схватками через 5–7 мин по 40–45 с в течение 15 ч. Воды излились 10 ч назад. Срок

беременности – 32 нед. При осмотре: окружность живота 95 см, высота стояния дна матки – 30 см, размеры таза – 25, 27, 30, 19 см. Из половых путей подтекают светлые воды в умеренном количестве. Сердцебиение плода не прослушивается. Влагалищное исследование: влагалище нерожавшей, узкое, во влагалище – ручка плода, левая. Открытие маточного зева полное. Плодного пузыря нет. Высоко определяется лопатка. Поперечное положение плода. Ваш диагноз. Тактика.

Задача 2

В перинатальный центр поступила первобеременная 23 лет с жалобами на отсутствие шевеления плода последние 3 дня. Женщина перенесла кави-19 две недели назад в тяжелой форме. Лечение проводилось на дому участковым терапевтом. Врача в женской консультации не посещала. Общее состояние удовлетворительное. Срок беременности 38 нед. Матка овоидной формы. Положение плода продольное, головное предлежание. Сердцебиение плода не прослушивается.

Ваш диагноз. Методы родоразрешения.

ОПЕРАЦИИ В ПОСЛЕДОВОМ И ПОСЛЕРОДОВОМ ПЕРИОДАХ

Операции, производимые в последовом и послеродовом периодах, выполняются с целью остановки кровотечения из половых органов и восстановления поврежденных органов и тканей. К этим операциям относятся ручное отделение плаценты и выделение последа (или доли плаценты); ручное обследование полости матки; выскабливание послеродовой матки; зашивание разрывов промежности, влагалища, шейки и тела матки; перевязка магистральных сосудов матки; надвлагалищная ампутация и экстирпация матки и др.

5.1. РУЧНОЕ ОТДЕЛЕНИЕ ПЛАЦЕНТЫ И ВЫДЕЛЕНИЕ ПОСЛЕДА

Ручное отделение плаценты является часто выполняемой акушерской операцией. Показаниями к операции являются: 1) кровотечения в III периоде родов, обусловленные аномалиями отделения плаценты; 2) отсутствие признаков отделения плаценты в течение 30 мин после рождения плода; 3) задержка в матке доли плаценты. Операция производится в малой операционной после соответствующей для влагалищной операции подготовки. Применение общего (внутривенного или ингаляционного) наркоза обязательно.

Техника операции (Рис.19).левой рукой широко разводятся половые губы, после чего во влагалище вводится конусообразно сложенная кисть правой руки. Левая рука перемещается на дно матки.

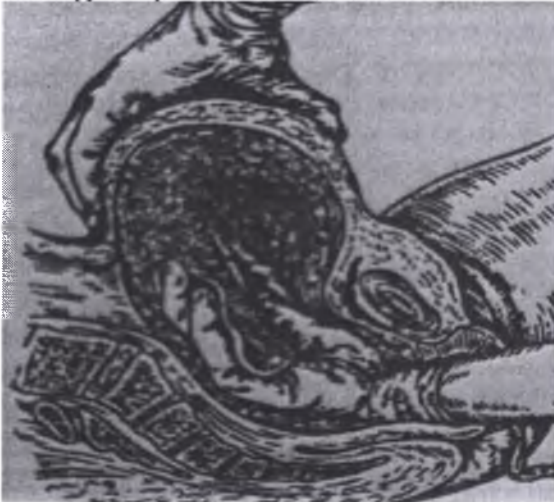

Рис. 19. Ручное отделение плаценты

Внутренняя рука проникает в полость матки и, следуя вдоль пуповины, доходит до места прикрепления к плаценте, а затем к краю плаценты. После этого внутренняя рука пилообразными движениями отслаивает плаценту от ее площадки, пока она не будет полностью отделена. Эту манипуляцию производят вытянутыми, плотно прилегающими друг к другу пальцами, ладонные поверхности которых обращены к плаценте, а тыльные – к плацентарной площадке. Действия внутренней руки контролируются наружной рукой, оказывающей умеренное давление снаружи на тот отдел матки, где производится отслойка плаценты. Кроме того, наружной рукой акушер массирует матку для того, чтобы она сократилась. После отделения плаценты потягиванием за пуповину выделяется послед. Внутренняя рука остается в полости матки и способствует выделению последа, она удаляется из матки лишь после того, как проверена целостность извлеченного последа. Повторное введение руки в матку крайне нежелательно, так как повышает угрозу инфицирования.

При выполнении операции может выясниться, что ручное отделение плаценты невозможно вследствие глубокого врастания ворсин в миометрий. В этом случае следует немедленно прекратить начатую операцию и перейти к чревосечению и удалению матки.

5.2. РУЧНОЕ ОБСЛЕДОВАНИЕ ПОЛОСТИ МАТКИ

Показаниями к операции являются сомнения в целостности родившейся плаценты; сомнения в целостности стенок матки (после некоторых акушерских операций: наружновнутреннего поворота плода, наложения полостных щипцов, плодоразрушающих операций и родов у женщин с рубцом на матке); гипотоническое кровотечение.

Техника операции.левой рукой раздвигают половые губы, кисть правой руки, сложенную в виде конуса, вводят во влагалище, а затем в полость матки. Наружная рука фиксирует стенки матки через переднюю брюшную стенку. Внутренняя рука обходит стенки матки на всем их протяжении. Обнаруженные при этом обрывки плацентарной ткани и оболочек удаляются рукой. При выявлении разрыва матки немедленно приступают к чревосечению для зашивания разрыва или удаления матки. Если при ручном обследовании полости матки не обнаружено остатков плацентарной ткани и целостность матки не вызывает сомнений, а кровотечение продолжается, то выполняется наружновнутренний массаж матки. Для этого внутреннюю руку сжимают в кулак и с помощью наружной руки производят массаж матки на кулаке. Достигнув хорошего сокращения матки, массаж прекращается. Ведение родильниц после ручного вхождения в полость матки предусматривает проведение комплексной профилактики инфекционных осложнений в послеродовом периоде, которая включает назначение антибиотиков, нитрофуранов, утеротонических средств, а также препаратов, повышающих неспецифическую реактивность организма к инфекции (витамины С, В12, иммунокорректоры и т. п.).

5.3. ИНСТРУМЕНТАЛЬНОЕ ОБСЛЕДОВАНИЕ ПОЛОСТИ МАТКИ

Показанием к инструментальному обследованию полости матки является подозрение на задержку плацентарной ткани в позднем послеродовом периоде, когда невозможно выполнить ручное обследование матки. Такое подозрение может основываться на отсутствии эффекта от лечения при субинволюции матки, признаках гипотонического кровотечения в позднем послеродовом периоде. Для подтверждения диагноза важное значение имеет ультразвуковое исследование.

Техника операции. Под общим наркозом после обработки наружных половых органов антисептическим раствором шейка матки обнажается в зеркалах и захватывается пулевыми щипцами. После зондирования матки производится бережное выскабливание всех стенок матки большой тупой кюреткой.

5.4. БИМАНУАЛЬНАЯ КОМПРЕССИЯ МАТКИ

Бимануальная компрессия матки – это операция, при которой тело матки сжимается в передне-заднем направлении между рукой, введенной во влагалище, и рукой, расположенной на передней брюшной стенке (Рис. 20)..

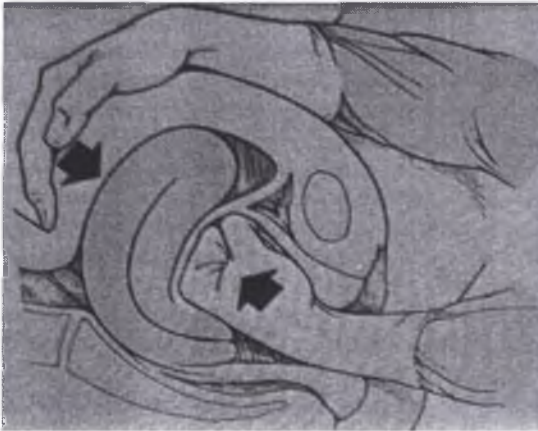

Рис. 20. Бимануальная компрессия матки

Показание: гипотоническое кровотечение (консервативный этап лечения). Подготовка к операции и условия выполнения операции те же. Обезболивание: не требуется. Техника операции. Кисть «внутренней» руки, сложенную в виде конуса, вводят во влагалище, сжимают ее в кулак, который размещают в переднем своде влагалища. «Наружной» рукой через переднюю

брюшную стенку тело матки переводят в положение anteflexio (дно матки приближают к лону). Этой же рукой через переднюю брюшную стенку надавливают на заднюю стенку матки по направлению к «внутренней» руке, введенной во влагалище, создавая компрессию тела матки. Компрессию продолжают до тех пор, пока кровотечение не остановится, и матка не начнет сокращаться.

5.5. УПРАВЛЯЕМАЯ БАЛЛОННАЯ ТАМПОНАДА МАТКИ

Управляемая баллонная тампонада – вспомогательный метод остановки кровотечения из матки или влагалища в послеродовом периоде. Баллон, введенный в послеродовую матку, по мере заполнения жидкостью увеличивается в объеме и занимает всю ее полость, рефлекторно вызывая сокращения матки и повышение ее тонуса. Прижимаясь к стенкам, баллон способствует образованию и сохранению внутрисосудистых сгустков крови и, следовательно, остановке кровотечения.

Классификация: различают управляемую баллонную тампонаду матки и влагалища. Показания. При акушерских кровотечениях из матки баллонную тампонаду используют как промежуточное звено при подготовке к чревосечению или для закрепления эффекта при остановке кровотечения после контрольного ручного обследования стенок и полного опорожнения полости матки. При травмах влагалища баллонную тампонаду используют для остановки кровотечения и профилактики образования гематом после зашивания разрывов. Противопоказания: сомнение в полном опорожнении матки и целостности ее стенок. Подготовка к операции и условия операции такие же, как при других акушерских операциях. Обезболивание не требуется. Для тампонады необходимы стерильные одноразовый латексный баллонный катетер, резервуар объемом 150,0 мл с трубкой, длиной не менее 1,0 м (стерильные), и клеммы. Существуют модели с двухканальным зондом: один канал служит для заполнения баллона, другой канал – для оттока крови из полости матки.

Техника операции. Родильница находится на операционном столе или родильной кровати в положении на спине (как для гинекологических операций). Резервуар помещают на штатив на 40–45 см выше уровня родильницы, заполняют теплым стерильным 0,9% раствором натрия хлорида и закрывают клемму на трубке. Баллонный катетер, не извлекая из пакета, соединяют с трубкой резервуара, снимают клемму. Сжимая, удаляют из баллона в систему и резервуар пузырьки воздуха, после чего закрывают клемму.

В асептических условиях шейку матки обнажают с помощью зеркал, под контролем зрения и УЗИ баллонный катетер рукой вводят в полость матки до дна (во влагалище до сводов), открывают клемму. Уровень физиологического раствора уменьшается по мере расширения баллонного катетера и заполнения им всей полости матки (влагалища), поэтому раствор доливают в резервуар до стабилизации его уровня. С помощью УЗИ

убеждаются, что кровь в полости матки (влагалища) не скапливается. Матка сокращается, вытесняет жидкость из баллона в резервуар. Чаще всего в течение 30 мин тонус матки восстанавливается, уровень жидкости в резервуаре поднимается. Резервуар опускают на уровень баллона, после чего баллон сам выпадает наружу или его легко извлекают из полости матки (влагалища). При прекращении кровотечения баллонный катетер оставляют в матке (влагалище) на несколько часов (до 6–8 ч) для полной уверенности в остановке кровотечения.

5.6. ГИСТЕРОСКОПИЯ В ПУЭРПЕРИИ

Гистероскопия – осмотр стенок полости матки с помощью гистероскопа. Показания: субинволюция матки, подозрение на послеродовой эндометрит и субмукозную миому матки. Под контролем гистероскопии проводят лечебные манипуляции – санацию полости матки, введение антисептиков, биопсию. Подготовка к операции и условия проведения такие же, как при гинекологических операциях. Обезболивание: внутривенный или масочный наркоз.

Техника операции. После обработки наружных половых органов и влагалища антисептиком шейку матки захватывают пулевыми щипцами за переднюю губу и производят зондирование матки для определения длины и направления ее полости, расширяют цервикальный канал. Под контролем зрения (и УЗИ) гистероскоп вводят в полость матки и осматривают все ее стенки, при необходимости проводят лечебно-диагностические манипуляции. После окончания манипуляций (операции) гистероскоп выводят из матки, снимают пулевые щипцы с шейки матки, шейку матки и влагалище обрабатывают антисептиком. Осложнения: перфорация матки.

5.7. ЗАШИВАНИЕ РАЗРЕЗОВ (РАЗРЫВОВ) ПРОМЕЖНОСТИ

Зашивание ран промежности производится после рождения последа не позднее чем через 2 ч после родов (Рис.21). Более длительный промежуток увеличивает риск инфицирования раны, что в дальнейшем отражается на исходе ее заживления. Зашивание производится на операционном столе или рахмановской кровати после тщательной обработки наружных половых органов и внутренних поверхностей бедер дезинфицирующими растворами.

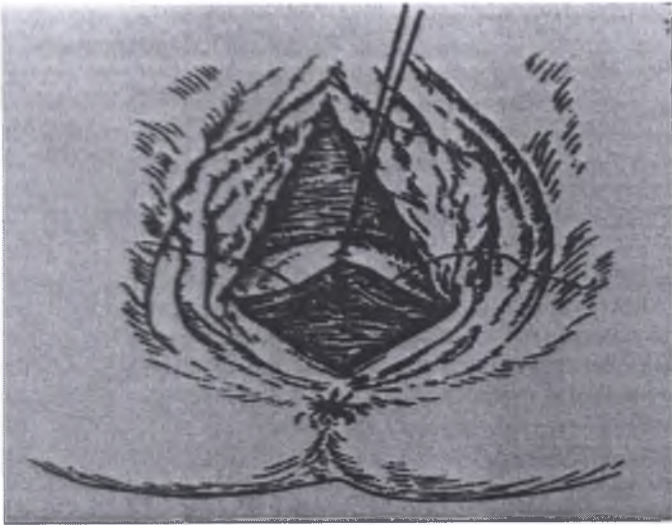


Рис. 21. Зашивание промежности

Для обезболивания применяется местная анестезия (инфильтрационная или проводниковая пудендальная) или общее обезболивание (внутривенный или ингаляционный наркоз). При выборе метода обезболивания следует учитывать степень повреждения промежности (при разрывах III степени применяется только наркоз), а также наличие акушерской и экстрагенитальной патологии у роженицы (тяжелые формы позднего гестоза, гипертоническая болезнь, заболевания сердечно-сосудистой системы).

Техника зашивания разрыва промежности I степени. Разрыв промежности I степени включает повреждение задней стенки влагалища, задней спайки, кожи промежности; мышцы промежности при этом остаются неповрежденными. Осушив марлевым туфером рану, производят ее осмотр с целью оценки топографии разрыва. Размозженные участки краев раны иссекают. Зашивание начинается с восстановления стенки влагалища отдельными кетгутовыми швами. Первый шов накладывается на верхний угол раны, каждый последующий шов – отступая на 1 см от предыдущего. Вкол и выкол иглой производится на 0,5–1 см от края раны. До ушивания стенки влагалища рана имеет форму ромба, после ее восстановления разрыв представляется в виде двух линейных ран, переходящих одна в другую: одна из них идет вдоль влагалища, другая – от задней спайки по направлению к анальному отверстию. Отдельными кетгутовыми швами сближают края слизистой оболочки задней стенки влагалища. После этого приступают к ушиванию кожи промежности. Края кожной раны соединяют отдельными шелковыми швами или металлическими скобками. Линия швов обрабатывается йодом или йодонатом.

Техника зашивания разрыва промежности II степени. Разрыв промежности II степени включает повреждение задней стенки влагалища, задней спайки, мышц тазового дна и кожи промежности. Зашивание разрыва промежности II степени обычно повреждаются луковично-пещеристая мышца, поверхностная и глубокая поперечные мышцы промежности. Зашивание начинается с восстановления стенки влагалища, затем восстанавливается задняя спайка. После этого накладываются погружные кетгутовые швы на мышцы промежности. Далее зашивание производится так же, как при разрыве I степени: на кожу промежности накладываются отдельные шелковые швы или металлические скобки.

Техника зашивания разрыва промежности III степени. При разрыве III степени происходит повреждение задней стенки влагалища, задней спайки, кожи промежности, мышц тазового дна, включая разрыв наружного сфинктера прямой кишки, а иногда и передней стенки прямой кишки. Перед зашиванием необходимо уточнить размер разрыва слизистой оболочки кишки и определить края разорванного сфинктера прямой кишки. Операция включает 3 этапа. Прежде всего восстанавливается стенка прямой кишки двумя рядами шелковых швов. Затем отыскиваются концы разорвавшегося сфинктера прямой кишки, которые сшиваются отдельными кетгутовыми швами. Перед третьим этапом, который соответствует технике зашивания разрыва промежности II степени, производится смена инструментов, халата и перчаток у оперирующего врача и ассистента. Послеоперационный уход при разрывах промежности I и II степени сводится к содержанию поверхности швов в чистоте. Область швов не обмывают, а только осушают стерильным тампоном и затем смазывают раствором йода, калия перманганата. После мочеиспускания и дефекации необходим дополнительный туалет наружных половых органов. Применяется облучение области швов ртутно-кварцевой лампой. На 4-й день после родов ставится очистительная клизма, на 5-й день швы снимаются. В случае разрыва промежности III степени, помимо тщательного ухода, роженице назначается особая диета, чтобы задержать дефекацию до 6–7-го дня. В первые 5 дней роженица получает жидкую пищу (бульон, фруктовые соки, сладкий чай, кефир). На 6–7-й день назначается слабительное, снимаются швы и постепенно расширяется рацион. Применение клизмы после зашивания разрывов промежности III степени противопоказано.

5.8. ЗАШИВАНИЕ РАЗРЫВОВ ШЕЙКИ МАТКИ

Зашивание разрывов шейки матки. Техника операции (рис. 22). Во влагалище вводятся акушерские зеркала, и обнажается шейка матки. Задняя губа шейки захватывается окончатými (или пулевыми) щипцами и, отступив 2–3 см, на шейку накладывается вторая пара щипцов.

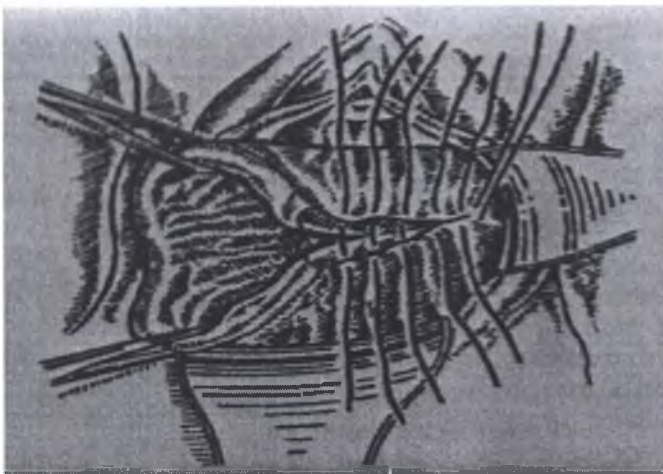

Рис.22. Зашивание шейки матки

С помощью наложенных инструментов шейку подтягивают на себя, затем щипцы разводят в противоположные стороны и производят осмотр растянутого между ними участка наружного зева. Затем медиально расположенные щипцы снимаются и перекладываются на 2–3 см выше оставшихся. Щипцы поочередно перекладываются и обходят весь зев, благодаря чему осматривается каждый его участок. Такой способ осмотра необходим потому, что истонченные и растянутые края зева после родов лежат во влагалище в виде складок, не позволяющих обнаружить разрывы шейки при обычном осмотре без дополнительного растягивания краев зева. Обнаружив место разрыва и определив его глубину, шейку матки с помощью щипцов, наложенных по обе стороны от разрыва, низводят до отказа и одновременно отводят в сторону, противоположную разрыву. Затем приступают к зашиванию разреза.

С помощью наложенных инструментов края раны сближаются и несколько выше угла разрыва накладывається первый шов. Если верхний угол труднодостижим, то первый шов накладывают и затягивают ниже, после чего потягиванием за концы лигатуры низводят верхний угол и зашивают его. Остальные кетгуттовые лигатуры накладываются до наружного зева.

Зашивание разрыва промежности III степени: а) – наложение тонких шелковых швов на кишечную рану, б) – погружной шов, соединяющий края разорванной *m sphincter ani*, в) – концы сфинктера соединяют швом, проведенным со стороны кожи промежности. В случаях обнаружения разрыва шейки матки III степени, т. е. переходящего на свод влагалища, перед

зашиванием разрыва производится ручное обследование полости матки для исключения повреждения ее стенок.

5.9. ЗАШИВАНИЕ РАЗРЫВОВ ВЛАГАЛИЩА

Повреждения влагалища могут произойти во всех отделах: нижнем, среднем и верхнем. Нижняя треть влагалища обычно повреждается одновременно с промежностью. Разрывы влагалища чаще идут продольно, иногда проникая глубоко в паравагинальную клетчатку. Средняя часть влагалища является менее фиксированной и более растяжимой, поэтому ее повреждения встречаются редко. Разрывы верхней части влагалища также встречаются редко, они могут сочетаться с разрывом матки. Техника зашивания. После обнажения раны с помощью влагалишных зеркал производится наложение отдельных кетгутовых швов. Вместо зеркал для обнажения раны можно использовать указательный и средний пальцы левой руки. По мере зашивания раны в глубине пальцы, раздвигающие влагалище, постепенно извлекаются наружу.

5.10. ОПЕРАЦИИ ПРИ ГЕМАТОМАХ ВЛАГАЛИЩА

Оперативное вмешательство при гематомах влагалища и вульвы производится при значительных размерах гематомы, а также при ее нарастании. Техника оперативного пособия при гематомах заключается в выполнении разреза над гематомой, ее опорожнении и лигировании кровоточащих сосудов. После остановки кровотечения производится ушивание разреза. При наличии гематом небольших размеров проводится консервативная терапия (этамзилат натрия, викасол, препараты кальция, аскорбиновая кислота, холод местно).

5.11. ПЕРЕВЯЗКА МАГИСТРАЛЬНЫХ СОСУДОВ МАТКИ

Показанием к операции перевязки магистральных сосудов матки является атоническое кровотечение в послеродовом периоде. Техника операции. Производится чревосечение, матка выводится в разрез передней брюшной стенки для обеспечения лучшего доступа к магистральным сосудам матки. Затем последовательно с обеих сторон лигируются маточная, яичниковая артерии и артерия круглой маточной связки. Маточная артерия, несущая кровь из бассейна внутренней подвздошной артерии, перевязывается несколько выше внутреннего зева. Для перевязки яичниковых артерий, кровоснабжающих матку непосредственно из аорты, накладываются лигатуры на собственные связки яичника у углов матки с обеих сторон. Кроме того, производится перевязка круглых маточных связок, в толще которых проходят артерии круглых маточных связок, несущие кровь из бассейна наружной подвздошной артерии. Перевязка основных сосудов матки приводит к ее ишемии и уменьшению маточного кровотечения. В современном акушерстве

эта операция редко применяется как самостоятельная ввиду ее недостаточной эффективности, обычно она выполняется как этап перед удалением матки при атоническом кровотечении. Временная остановка кровотечения после перевязки магистральных сосудов позволяет провести наиболее адекватную терапию, направленную на восполнение кровопотери, и на этом фоне приступить к удалению матки.

5.12. НАДВЛАГАЛИЩНАЯ АМПУТАЦИЯ МАТКИ

Показаниями к надвлагалищной ампутации матки являются: 1) разрыв матки, не подлежащий зашиванию и не затрагивающий шейку матки; 2) атоническое кровотечение, не поддающееся консервативной терапии; 3) истинное приращение плаценты; 4) маточно-плацентарная апоплексия при преждевременной отслойке нормально расположенной плаценты; 5) множественная миома матки, требующая расширения объема операции;

6) множественная миома матки, требующая расширения объема оперативного вмешательства после кесарева сечения.

Техника операции. После вскрытия брюшной полости матка захватывается двузубыми или пулевыми щипцами, выводится в брюшную рану и отводится в сторону. После чего с противоположной стороны накладывают зажимы на круглую маточную связку, собственную связку яичника и маточный конец трубы. Для предотвращения венозного кровотечения накладывают контрзажимы. Указанные образования пересекаются между зажимами, которые заменяются на кетгуттовые лигатуры. Матка отводится в другую сторону, и перечисленные манипуляции производятся на противоположной стороне. При необходимости удалить не только матку, но и придатки, зажим накладывается не на собственную связку яичника и маточный конец трубы, а на подвешивающую связку яичника. Верхний отдел широкой связки рассекают между наложенными зажимами. Затем матку оттягивают кзади, пересекают пузырно-маточную складку на всем протяжении, после этого мочевой пузырь отделяют от шейки матки.

Для лигирования сосудистых пучков матку оттягивают в сторону и перпендикулярно ее ребру, несколько выше области внутреннего зева, на маточные сосуды накладывают зажим и контрзажим, сосуды перерезают и после ампутации матки лигируют. Те же манипуляции выполняются и на другой стороне. Матка отсекается от шейки на уровне внутреннего зева. На культю шейки накладываются несколько отдельных кетгуттовых швов, которыми соединяют переднюю и заднюю стенки шейки матки.

Перитонизацию производят за счет листков широкой маточной связки и брюшины пузырно-маточной складки непрерывным кетгуттовым швом. От правого угла культи накладывается кисетный шов, в который последовательно подхватывается край заднего листка широкой связки, культи в области придатков, культи круглой маточной связки и край переднего листка широкой маточной связки. После затягивания кисетного шва культи оказываются погруженными в параметрий. Далее производится перитонизация культи

шейки матки: иглой прокалывается задняя стенка культи шейки, а затем соответствующий край брюшины пузырно-маточной складки, шов затягивается, и после этого накладывают следующий шов. После наложения 3–4 швов культи шейки оказывается покрытой брюшиной. Затем той же лигатурой продолжают перитонизацию культей круглой связки и придатков слева с помощью кисетного шва. Послойное зашивание брюшной стенки производится после туалета брюшной полости и подсчета тампонов и инструментов.

5.13. ЭКСТИРПАЦИЯ МАТКИ

Основные показаниями к операции являются: 1) те же, что и к надвлагалищной ампутации матки, если одновременно с повреждением тела матки имеются повреждения или заболевания шейки (разрывы, шеечная форма миомы, полипы, предрак, рак шейки); 2) шеечная беременность; 3) отрыв матки от сводов влагалища; 4) ДВС-синдром, причиной которого являются патологические процессы в матке; 5) эндометрит с генерализацией инфекции.

Техника операции. Операция начинается так же, как и надвлагалищная ампутация матки. Последовательно с обеих сторон накладываются зажимы на круглые маточные связки и придатки (на подвешивающую связку яичника – при удалении придатков; на собственную связку яичника и маточный конец трубы – при удалении матки без придатков; на собственную связку яичника и мезосальпикс – при удалении матки с маточными трубами). Указанные образования пересекают между зажимами и перевязывают. Пузырно-маточная складка рассекается и берется на провизорную лигатуру, и после отделения мочевого пузыря от шейки на всем ее протяжении между шейкой и мочевым пузырем вводится брюшное зеркало. Отсепаровка мочевого пузыря, в отличие от надвлагалищной ампутации матки, производится на большем протяжении – до области влагалищного свода.

Сосудистые пучки при экстирпации матки перевязываются значительно ниже, чем при надвлагалищной ампутации матки (лигируется основной ствол маточной артерии). На сосудистые пучки с каждой стороны накладываются два зажима Кохера: один зажим накладывается на расстоянии 1 см от ребра матки, другой – у самого ребра матки. Между зажимами сосуды перерезают и перевязывают обязательно с прокалыванием клетчатки, чтобы избежать соскальзывания лигатур. Следует помнить, что маточная артерия на уровне, соответствующем внутреннему зеву, перекрещивается с мочеточником, расположенным забрюшинно. Далее матку оттягивают вперед и накладывают зажимы на крестцово-маточные связки, которые затем перерезают и перевязывают. Между крестцовоматочными связками надсекают задний листок брюшины. Затем вскрывают влагалищный свод у места его прикрепления к шейке (обычно сбоку или спереди). Вскрытие производится с помощью изогнутых ножниц перпендикулярно стенке влагалища.

В отверстие, сделанное в стенке влагалища, вводят на корнцанге полосу марли, пропитанную йодопионом. Тампон проталкивают корнцангом поглубже к входу влагалища и удаляют после операции. Затем циркулярно вскрываются влагалищные своды и удаляется матка. Края разрезов влагалища захватываются зажимами. Далее решается вопрос о дренировании. Если операция производится в неинфицированном случае и при хорошем гемостазе, то влагалищную трубку закрывают наглухо, после чего выполняется перитонизация. В случаях, когда имеются подозрения на инфекцию или сомнения в тщательности гемостаза, применяется метод бестампонного дренирования по Брауде, обеспечивающий отток из брюшной полости. При этом передний листок брюшины, пузырно-маточная складка подшиваются к передней стенке влагалища, а задний листок брюшины – к задней стенке. Углы влагалищной трубки не зашиваются, они остаются свободными и могут быть использованы для дренажа. Затем выполняется перитонизация непрерывным кетгутовым швом, который соединяет оба листка брюшины над зияющим отверстием влагалищной трубки; культя придатков и круглой маточной связки погружаются в кисетный шов с обеих сторон.

Контрольные вопросы к главе 5

1. В каких случаях применяют перевязку маточных сосудов.
2. Каковы показания к ручному отделению плаценты и выделению последа?
3. Ручное обследование стенок полости матки: показания, подготовка, техника операции.
4. Рассечение промежности в родах (перинео- и эпизиотомия). Каковы показания и техника выполнения?
5. Искусственный разрыв околоплодных оболочек (амниотомия): показания, подготовка, техника операции.
6. Когда применяется операция экстирпации матки.
7. Техника зашивания разрывов шейки матки
8. Техника и последовательность зашивания разрыва промежности 3-й степени.
9. Техника операции перевязки магистральных сосудов матки.
10. Показания к операции надвлагалищной ампутации матки.
11. Показания и техника экстирпации матки.

Тестовые задания

Тест 1.

При дефекте плаценты показано: а) внутривенное введение окситоцина; б) ручное обследование стенок полости матки; в) выскабливание стенок полости матки; г) вакуум-аспирация; д) осмотр шейки матки с помощью зеркал.

Тест 2.

Показания к ручному отделению плаценты и выделению последа: а) кровотечение в последовом периоде; б) слабость родовой деятельности; в) запоздалое вскрытие плодного пузыря; г) отсутствие признаков отделения плаценты и кровотечения в течение 30 мин; д) задержка последа или его частей в матке.

Тест 3.

Показанием к ручному обследованию стенок матки не является: а) сомнения в целостности плаценты; б) сомнения в целостности матки; в) крупный плод; г) гипотоническое кровотечение.

Ситуационные задачи

Задача 1.

МногOROжавшая женщина в третьем периоде родов. Послед родился через 20 мин после рождения плода с отсутствием долек и с оборванными

оболочками. Кровотечения из половых путей нет. Жалобы отсутствуют. Состояние женщины удовлетворительное. А\Д 115\60 мм, рт. ст., пульс -80 уд. в мин.

Диагноз. Ваша тактика.

Задача 2

У роженицы 32 лет произошли срочные 4 -е роды доношенным плодом с массой 3800,0. Состояние удовлетворительное. Жалоб нет. Кожные покровы обычной окраски, А /Д 120/70 мм. рт. ст. Последовый период длится уже 30 мин., признаков отделения плаценты нет. Кровотечение отсутствует.

Ваш диагноз. Тактика.

РЕКОМЕНДУЕМАЯ ЛИТЕРАТУРА

1. Акушерство: учебник для студентов медицинских вузов, клинических ординаторов, акушеров-гинекологов и врачей общей практики / под ред.: В.Е. Радзинского, А.М. Фукса. – 2-е изд., перераб. и доп. – М.: ГЭОТАРМедиа, 2023. – 1048 с.
2. Акушерство: учебник для студентов мед. вузов по спец. 32.05.02 «Педиатрия» / Г.М. Савельева и др.; рец. В.Е. Радзинский. – 2-е изд., перераб. и доп. – М.: ГЭОТАР-Медиа, 2018. – 573 с.: ил.
3. Акушерство: учебно-методическое пособие / Минобрнауки России, НИУ БелГУ; С.П. Пахомов, В.С. Орлова, Н.В. Сухих, М.Ф. Киселевич, А.В. Нагорный, И.В. Калашников, Е.В. Жернакова, О.Н. Козаренко, И.А. Юдина; под ред. С.П. Пахомова; рец.: Н.И. Самборская, О.Ю. Иванова. – Белгород: ИД Белгород, 2019. – 422 с.: ил., табл.
4. Акушерство. Клинические лекции: Учебное пособие: Электронный ресурс / Под ред. проф. О.В. Макарова. – Москва \: ГЭОТАР-Медиа, 2007.
5. Акушерство: Курс лекций: Учебное пособи: Электронный ресурс / под ред. А.Н. Стрижакова, А.И. Давыдова. – Москва: ГЭОТАР-Медиа, 2009. – 456 с.
6. Апресян С.В. Беременность и роды при экстрагенитальных заболеваниях. Москва: ГЭОТАР-Медиа, 2015. – 536 с.
7. Акушерство Электронный ресурс: учебник / А.Н. Стрижаков, И.В. Игнатко, А.И. Давыдов. – Москва: ГЭОТАР-Медиа, 2020. – 1072 с. С 76
8. Капительный В.А. Акушерство и гинекология: Практические навыки и умения с фантомным курсом: Электронный ресур: Учебное пособие / В.А. Капительный, М.В. Беришвили, А.В. Мурашко; под ред. А.И. Ищенко. – Москва: ГЭОТАР-Медиа, 2016. – 392 с.
9. Клинические лекции по акушерству: Электронный ресурс: Учебник / под ред. Ю.Э. Доброхотовой, О.В. Макарова. – 2-е изд., перераб. и доп. – Москва: ГЭОТАР- Медиа, 2017. – 544 с.
10. Клинические рекомендации (протоколы лечения) по акушерству и гинекологии [Электронный ресурс]. URL: <https://spnavigator.ru>. | Костин И.Н.
11. Оден М. Кесарево сечение: безопасный выход или угроза будущему? / Международная школа традиционного акушерства; пер. с англ. И. Назарова ; ред. В. Назарова. 2-е изд. испр. и доп. Москва: Междунар. шк. традиц. акушерства, 2009. – 212 с.
12. Ожирение. Диабет. Беременность. Версии и контрарверсии. Клинические практики. Перспективы / В.Е. Радзинский, Т.Л. Боташева, О.В. Папышева [и др.]. Моск: ГЭОТАР-Медиа, 2020. 528 с.
13. Прегравидарная подготовка: клинический протокол / В.Е. Радзинский [и др.]. Москва: Редакция журнала StatusPraesens, 2016. 80 с.
14. Привычное невынашивание беременности: причины, версии и контрарверсии, лечение / под ред. Г.Дж.А. Карп; пер. с англ. под ред. В.Е. Радзинского. Москва: ГЭОТАР-Медиа, 2017. 592 с.

15. Уже утвержденные и вновь появляющиеся клинические протоколы доступны на сайте spnavigator.ru в удобной для чтения форме. Литература 1039 Приказ Минздрава России от 20.10.2020 № 1130 «Об утверждении Порядка оказания медицинской помощи по профилю «акушерство и гинекология». Радзинский В.Е., Князев С.А., Костин И.Н. Акушерский риск. Максимум информации – минимум опасности для матери и младенца. Москва : Эксмо, 2009. 288 с.

16. Руководство по амбулаторно-поликлинической помощи в акушерстве и гинекологии / под ред. В.Е. Радзинского. 3-е изд., перераб. и доп. Москва : ГЭОТАР-Медиа, 2016. 1136 с

17. Костин И.Н. Резервы снижения репродуктивных потерь в Российской Федерации: автореф. дис. ... д-ра мед. наук. Москва, 2012.

18. Схемы лечения. Акушерство и гинекология: Справочник: Электронный ресурс / ред.-сост. И.И. Баранов; под ред. В.Н. Серова. – 3-е изд., испр. и доп. – Москва: ГЭОТАР-Медиа, 2020. – 368 с. – (Схемы лечения). – С 92.

19. Сидельникова В.М. Акушерская тактика ведения преждевременных родов // Акушерство и гинекология. – 2000, № 5. – С. 8-12.

20. Чернуха Е.А. Родовой блок. – М. Триада Х, 2005. – 712 с.

21. Хечинашвили Г.Г. Клиническое значение определения готовности организма женщины к родам. – Л.: Медицина, 1974.

22. Цхай В.Б. Перинатальное акушерство: Учеб. пособие / В.Б. Цхай – Ростов н/Д: Феникс; Красноярск: Издательство проекты, 2007. – 230 с.

23. Хофмейер Д.Ю. Кохрановское руководство: Беременность и роды / под общ. ред. Г.Т. Сухих; пер. с англ. В.И. Кандрора, О.В. Ереминой. Москва: Логосфера, 2010. 440 с.

24. Benirschke K. The Umbilical Cord. 2004. 10 p. Budin W.C. et al. Knowledge and skills of the Lamaze certified childbirth educator: results of a job task analysis // J. Perinat. Educ. 2014. Vol. 23, N 2. P. 65–78. Cordero Y. et al. Exercise is associated with a reduction in gestational diabetes mellitus // Med. Sci. Sports Exerc. 2015. Vol. 47, N 7. P. 1328–1333.

25. Cunningham F.G., Leveno K.J., Bloom S.L., Spong C.Y., Dash J.S., Hoffman B.L. et al. Williams Obstetrics. 24st ed. New York McGraw-Hill, 2014. Curl M., Lothian J.A. Evidence-based maternity care: can new dogs learn old tricks? // J. Perinat. Educ. 2013. Vol. 22, N 4. P. 234–240.

26. Gabbe S.G. Obstetrics Normal and Problem Pregnancies. Philadelphia : Elsevier: Saunders, 2012. George A. et al. Periodontal treatment during pregnancy and birth outcomes: a meta-analysis of randomized trials // Int. J. Evid. Based Healthc. 2011. Vol. 9,24. N 2. P. 122–147.

27. Hodgetts V. et al. Effectiveness of folic acid supplementation in pregnancy on reducing the risk of small-for-gestational age neonates: a population study, systematic review and meta-analysis // BJOG. 2015. Vol. 122, N 4. P. 478–490.

28. Prenatal screening, diagnosis, and pregnancy management of fetal neural tube defects // J. Obstet. Gynaecol. Can. 2014. Vol. 36, N 10. P. 927–939

Учебное издание

Киселевич Михаил Федорович

АКУШЕРСКИЕ ОПЕРАЦИИ

Учебное пособие

Редактор О.В. Носова
Компьютерная верстка И.В. Берлин

Подписано в печать 12.03.2024. Гарнитура Times New Roman.
Формат 60x80/16. Усл. печ. л. 4,88. Тираж 100 экз. Заказ 24.
Оригинал-макет тиражирован в ООО «Эпицентр».
308023, г. Белгород, ул. Б. Хмельницкого, д. 135, офис. 40.

