

УДК 616.71-001.5-089.227.84

DOI 10.18413/2075-4728-2019-42-1-117-125

**МИГРАЦИЯ ФРАГМЕНТА СПИЦЫ КИРШНЕРА  
ПОСЛЕ ОСТЕОСИНТЕЗА КЛЮЧИЦЫ (КЛИНИЧЕСКИЙ СЛУЧАЙ)****MIGRATION OF THE KIRSHNER'S NEEDLE  
AFTER OSTEOSYNTHESIS OF THE CLAVICLE (CLINICAL CASE)****М.Д. Романов, В.И. Давыдкин, А.В. Пигачев, Е.М. Киреева  
M.D. Romanov, V.I., Davydkin, A.V. Pigachev, E.M. Kireeva**Национальный исследовательский Мордовский государственный университет  
имени Н.П. Огарёва

Россия, 430005, г. Саранск, Большевистская, д. 68

National Research Ogarev Mordovia State University,  
68 Bolshevistskaya St., Saransk, 430005, RussiaE-mail: mdromanov@yandex.ru; v-dav@mail.ru;  
avpigachev@rambler.ru; emkireeva@yandex.ru**Аннотация**

Обращаем внимание травматологов, торакальных и общих хирургов на возможность фрагментации спицы Киршнера после металлоостеосинтеза ключицы и её последующей миграции с развитием тяжелых осложнений. Представлены анализ материалов публикаций по миграции инородных тел грудной клетки и её органов и собственное клиническое наблюдение миграции фрагмента спицы Киршнера в правую плевральную полость через 20 лет после остеосинтеза левой ключицы. Можно предположить, что отломок спицы мигрировал через средостение и правую плевральную полость в мягкие ткани грудной стенки с развитием инфицированного гемоторакса, острой субтотальной эмпиемы плевры и флегмоны грудной стенки.

**Abstract**

With a long stay of the Kirschner spokes in the area of accrete fracture of the clavicle, fragmentation and subsequent migration of the metal structure are possible due to sharp and high-amplitude movements in the shoulder girdle in violation of the regime of limiting loads on the fixation zone. When determining the fact of fragmentation and migration of the spokes in the vital structures of the chest, the unstable position of the fixator or its fragment shows their removal in an urgent order. With the development of acute pleural empyema, if the fragment does not pose an immediate threat to life, it must be removed after stopping the purulent-inflammatory process. It can be assumed that the reasons for the migration of the spokes fragment in this case were: excessive length of the metal structure, lack of reliable fixation of its distal end, untimely removal of the lock from the clavicle. The producing reasons were the fracture of the metal spoke caused by excessive volume of movements in the shoulder girdle and non-compliance with the recommendations of the traumatologist in the rehabilitation process. A possible reason for the development of pleural empyema in the remote period is the translocation of the spoke fragment into the pleural cavity with the development of hemothorax and subsequent infection of the latter.

**Ключевые слова:** миграция инородных тел, фрагмент спицы Киршнера, остеосинтез ключицы, эмпиема плевры.

**Keywords:** migration of foreign bodies, a fragment of the Kirschner spokes, osteosynthesis of clavicle, empyema pleurae.



### Актуальность

Инородное тело (ИТ) в грудной полости и её органах чаще всего встречаются при открытой травме. Показаниями к торакотомии и удалению ИТ являются: крупные их размеры (больше 1 см) и нестабильное состояние, инкорпорация ИТ рядом с жизненно-важными структурами при наличии клинических проявлений, а также внутрисосудистая локализация и вероятность их миграции [Gilart, 2011]. При мелких размерах они могут не проявлять себя в течение многих лет, лишь при снижении иммунного статуса, заболеваниях органа дыхания и другой фоновой патологии, а также при нездоровом образе жизни пациента развиваются гнойно-деструктивные осложнения. Кроме того, длительное пребывание ИТ приводит к грубым морфологическим изменениям в виде фиброза, спаечного процесса в легких, плевре, диафрагме и средостении, сопровождается функциональными нарушениями, а при их удалении повышается травматичность хирургического вмешательства [Колос и др., 2015].

Реже ИТ проникают через воздухоносные пути в легочную ткань с развитием инфильтративного и гнойно-воспалительного процессов с последующей транслокацией в плевральную полость и мягкие ткани грудной клетки (*empyema per necessitatem*) [Турсунов и др., 2013]. Появление ИТ в средостении, легком и плевральной полости возможно при перфорации ими пищевода, при этом ранняя диагностика и своевременное их извлечение позволяют избежать тяжелых осложнений. Можейко и др. [2015] сообщают о случае перфорации пищевода рыбьей костью с миграцией в правое легкое и формированием вокруг ИТ абсцесса. Пневмотомия, удаление ИТ и санация полости абсцесса выполнена на 11 сутки после инцидента, однако при этом не отмечено развития медиастинита и эмпиемы плевры, что видимо связано с острой формой и малыми размерами ИТ.

Миграция в жизненно-важные структуры металлоконструкций, их фрагментов, фиксаторов, используемых при погружном остеосинтезе ключицы и её сочленений, встречается довольно редко. Вопрос о выборе оптимального способа остеосинтеза для устойчивой фиксации отломков при переломах ключицы до настоящего времени остается открытым, в том числе из-за высокой частоты осложнений, которая при погружном остеосинтезе достигает 24,5–35,2 % [Ромакина, Рузанов, 2013]. Идеально точное сопоставление отломков возможно при открытой репозиции и выполнении накостного остеосинтеза. Однако при использовании данного способа возникает довольно много осложнений: переломы из-за расшатывания коротких конструкций, остеомиелиты, формирование ложных суставов, рефрактуры после удаления пластины, ограничение активных движений в плечевом суставе, формирование грубого рубца и другое.

Заслуживает внимания методика чрескостного стержневого остеосинтеза переломов ключицы с использованием стержневых аппаратов внешней фиксации [Ромакина, Рузанов, 2013], однако и она не исключает развития осложнений (прорезывание и воспаление мягких тканей вокруг фиксаторов, нарушения функции плечевого сустава и др.). Встречаются также осложнения из-за неправильной установки остеофиксаторов и управлением ими, неправильного монтажа внешней опоры, что ограничивает их широкое применение.

Применение погружных конструкций, в том числе и спиц Киршнера для интрамедуллярного остеосинтеза ключицы получило наибольшее распространение из-за меньшей травматичности [Fritz et al., 2017], но при использовании спиц Киршнера возможно ротационное смещение отломков, что вызывает необходимость дополнения блокирующими элементами, которые обеспечивают стабильность остеосинтеза. К сожалению, применение подобных элементов, даже с эффектом термомеханической памяти формы, не исключает возможности миграции и фрагментации осевой спицы [Фомичев и др. 2011]. Интрамедуллярный остеосинтез с использованием компрессирующего блокируемого стержня более устойчив к изгибающим нагрузкам [Минасов и др., 2017], однако при проведении

конструкции на протяжении обоих отломков из-за S-образной формы ключицы могут возникать определенные затруднения.

Использование спиц Киршнера для интрамедуллярного остеосинтеза ключицы сопровождается развитием различных осложнений: замедленной консолидацией, разрывами сухожилий, нейро-сосудистыми нарушениями, формированием регионального отечно-болевого синдрома, наружными и глубокими инфекционно-воспалительными осложнениями, металлозами, миграцией и фрагментацией фиксирующих конструкций [Mankowski et al., 2016]. Миграция спиц Киршнера и (или) их фрагментов чаще всего происходит после восстановления активных движений в области плечевого пояса в отдаленном периоде из-за небольшого диаметра спицы, обтекаемой её формы, отсутствия П-образного изгиба на дистальном конце спицы, погруженного в акромион и несвоевременного их удаления. Описаны случаи миграции металлоконструкций в аорту [Naidoo, 1991], область шеи и легкое [Motamedi et al., 2008], заднее средостение (между пищеводом и позвоночником) (Сиротко и др., 2010), в подколенную ямку [Терновой, Синило, 1988] и полость перикарда [Galatz, Williams, 2001]. Киреевой и Романовым [2017] представлен случай миграции фрагмента спицы Киршнера в перикард через плевральную полость после остеосинтеза грудно-ключичного сочленения (передний вывих) с развитием острой субтотальной эмпиемы плевры спустя 7 лет. Описаны случаи миграции спицы Киршнера после остеосинтеза ключицы через дистальный её метаэпифиз в спинномозговой канал через межпозвоночные (фораминальные) отверстия [Fransen et al., 2007; Сиваконь и др., 2012; Mankowski et al., 2016].

Причинами фрагментации и миграции ИТ могут быть технологические ошибки во время операции, несоответствие физических нагрузок, превышающих прочность как самой металлоконструкции, так и кости, которую они фиксируют (повторная травма области оперированного сегмента, наличие скрытого дефекта фиксатора [Бушуев и др., 1978]. Среди других причин отмечают действия мышц области плечевого пояса, большую свободу движения плеча, региональную резорбцию костной ткани, гравитационные силы, отрицательное внутригрудное давление, связанное с дыханием [Motamedi et al., 2008].

Данное клиническое наблюдение представляет интерес в плане обсуждения свободной миграции фрагмента металлоконструкции из зоны остеосинтеза в мягкие ткани грудной клетки через плевральную полость с развитием острой эмпиемы плевры и флегмоны грудной стенки.

**Цель:** обратить внимание травматологов, торакальных и общих хирургов на возможность фрагментации спицы Киршнера после металлоостеосинтеза ключицы и её последующей миграции с развитием тяжелых осложнений.

**Материалы и методы:** обзор литературных данных и ретроспективный анализ истории болезни пациента с ИТ в грудной клетке, осложненной эмпиемой плевры.

### Результаты и их обсуждение

Больной Н. 65-ти лет поступил в отделение торакальной хирургии ГБУЗ РМ «Республиканская клиническая больница № 4» 26.09.2017 с жалобами на боли в области грудной клетки, сухой кашель, одышку в покое, повышение температуры до 38 °С, озноб, общую слабость. Больным себя считает в течение двух недель, когда после переохлаждения появились жалобы на одышку, кашель, повышение температуры тела. За медицинской помощью не обращался. Боли в правой половине грудной клетки и одышка усилились 26.09.2017. В 1997 г. оперирован по поводу перелома левой ключицы, выполнен интрамедуллярный остеосинтез спицей Киршнера, от удаления последней он отказался, у травматолога не наблюдался. В анамнезе отмечает перелом правой ключицы.

При поступлении отмечено общее состояние больного средней степени тяжести. Кожные покровы бледно-серого цвета, температура тела 38,6 °С. Частота дыхательных движений 26 в минуту. Правая половина грудной клетки отстаёт в акте дыхания, при



пальпации безболезненна. При перкуссии левого гемиторакса выявлен легочной звук, при аускультации выслушивалось жесткое дыхание по всем легочным полям; при перкуссии правого гемиторакса ниже 2-го межреберья обнаружено притупление перкуторного звука, при аускультации здесь же дыхательные шумы отсутствуют. Тоны сердца приглушены. Ритм сердечных сокращений правильный, пульс 98 уд./мин. удовлетворительного наполнения и напряжения. Артериальное давление 130 и 80 мм рт. ст. Язык чистый, сухой, живот при пальпации не напряжен, отмечалась болезненность при пальпации в области правого подреберья. Нижний край печени не выступает из-под края реберной дуги, симптом поколачивания по пояснице отрицательный с обеих сторон.

На рентгенограммах легких в прямой и правой боковой проекции определяется субтотальное гомогенное затемнение правого гемиторакса; в участках, свободных от гидроторакса – сгущение и деформация легочного рисунка; смещение средостения в левую сторону. В левой плевральной полости и частично в мягких тканях грудной стенки, в левой ключице и в рукояти грудины определяются три ИТ металлической структуры, в правой ключице – сросшийся перелом (рис. 1).

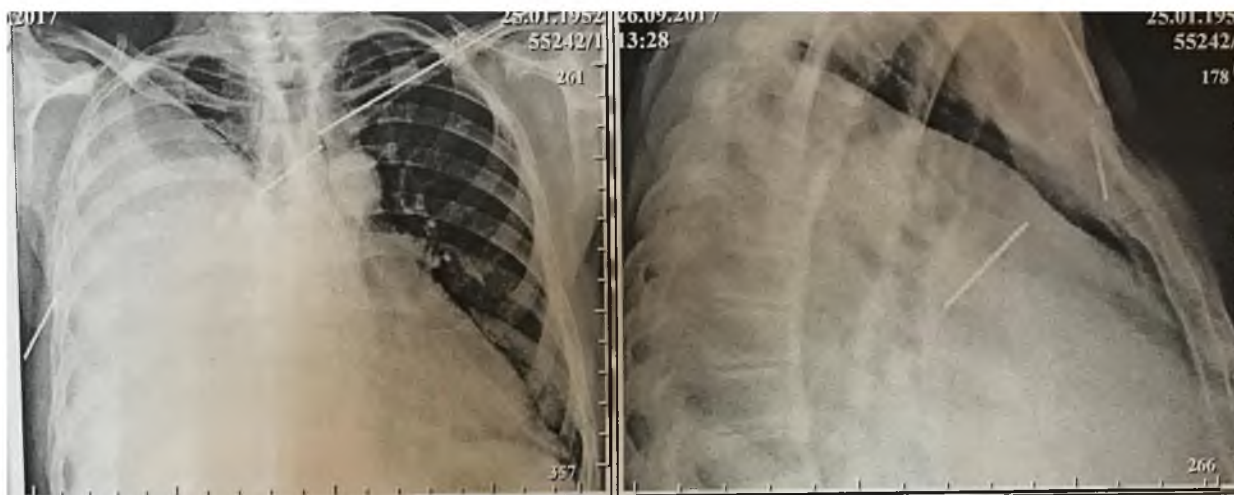

Рис. 1. Левосторонний субтотальный гидроторакс. ИТ ключицы, грудины и левой плевральной полости

Fig. 1. Left subtotal hydrothorax. Foreign body of the clavicle, the sternum and the left pleural cavity

При ультразвуковом исследовании в правой плевральной полости выявлена свободная жидкость на участке 149 × 68 см. с неоднородной эхогенной взвесью.

Общий анализ крови от 26.09.17: гемоглобин – 101 г/л, эритроциты –  $3,0 \times 10^{12}$ /л, лейкоциты –  $7,5 \times 10^9$ /л, гематокрит – 29 %, СОЭ – 24 мм/ч. Общий анализ мочи от 26.09.17: насыщенно желтая, мутная, реакция кислая, удельный вес 1017, белок – 106 мг/л., лейкоциты 3–7, эритроциты 2–4 и эпителий 3–6, цилиндры: зернистые 0–1, цилиндры гиалиновые 1–2 в полях зрения, ураты ++, слизь ++++. Биохимический анализ крови от 26.09.17: билирубин общий – 33,5 мкмоль/л, общий белок – 74 г/л, креатинин – 170 мкмоль/л, мочевины – 13,45 ммоль/л, АсАт – 71,8 U/l, АлАт – 53,2 U/l, глюкоза – 6,87 ммоль/л. В мокроте атипические клетки и ВК не обнаружены.

При исследовании мокроты на микрофлору и чувствительность патогенной микрофлоры к антибактериальным препаратам от 26.09.17: выделены *St. aureus*  $10^6$  КОЕ. Чувствительны к клиндамицину и пefллоксацину; устойчивы к гентамицину, оксациллину, азитромицину и ванкомицину.

Установлен диагноз: инородные тела (фрагменты спиц Киршнера) в плевральной полости и мягких тканях правой половины грудной стенки, в области грудины и левой ключицы. Состояние после остеосинтеза левой ключицы спицей Киршнера (1997 г). Острая правосторонняя субтотальная эмпиема плевры.

При пункции правой плевральной полости получена гнойная жидкость, которая была отправлена на бактериологическое исследование и общий анализ. Учитывая наличие большого объема жидкости, выполнено дренирование правой плевральной полости двумя ПХВ-дренажами в 4-м и 7-м межреберьях. По дренажам в течение 2 часов выделилось гнойное отделяемое с неприятным гнилостным запахом в объеме около 3 000 мл. Плевральная полость промыта 0,02 % раствором хлоргексидина до «чистых вод», по окончании санации введено 10 мл 1 % раствора диоксида. Плевральную полость санировали 2 раза в день.

Была назначена антибактериальная терапия (цефтриаксон – 2,0 г внутривенно на 200 мл физиологического раствора 2 раза в сут, метрогил – 0,5 % по 100 мл 2 раза в сутки, пефлоксацин – 0,4 г внутривенно на 200 мл 5 % глюкозы 2 раза в сутки); инфузионная терапия (0,9 % раствор натрия хлорида – 500 мл, 5 % раствор глюкозы – 500 мл и 6 % раствор рефортана – 500 мл № 5); мукалтин – 150 мг в сутки и кеторолак 3 % – по 1мл внутримышечно 3 раза в сутки.

На рентгенограммах (27.09.17) в правом гемитораксе зафиксированы уменьшения гидроторакса, усиление и деформация легочного рисунка с очагами уплотнения и выраженные плевральные наложения, а также изменение положения свободного фрагмента в плевральной полости (рис. 2).

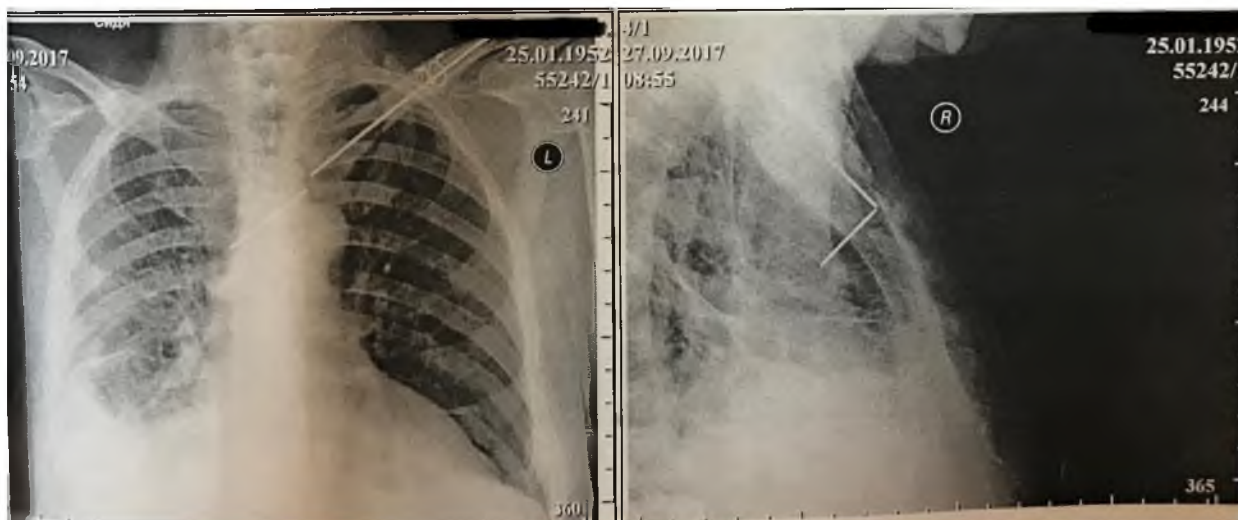


Рис. 2. Правосторонний гидроторакс, плевральные наложения и очаговые уплотнения в правом легком. Смещение свободного фрагмента ИТ в плевральной полости

Fig. 2. Right-sided hydrothorax, pleural impositions and focal seals in the right lung. The displacement of a free fragment of a foreign body in the pleural cavity

Бактериологическое исследование плевральной жидкости от 26.09.17: аэробные бактерии не выделены. Бактериологическое исследование крови от 26.09.17: бактерии не выделены.

ЭКГ от 29.09.17: Синусовая тахикардия с ЧСС 100 в мин. Резкое отклонение ЭОС влево. Блокада левой ножки п. Гиса с преимущественным поражением передне-верхней её ветви. Бронхоскопия от 28.09.2017: диффузный гнойный эндобронхит. Выполнена санация трахеобронхиального дерева. Затем санация трахеобронхиального дерева проводилась через день до ликвидации гнойного эндобронхита.

С целью усиления эффекта антибактериальной терапии, иммунностимуляции и детоксикации, проведены курс АУФОК-терапии № 7; затем инфузионной озонотерапии № 7 с концентрацией озона 2 500 мкг/л.

На контрольной рентгенограмме органов грудной клетки от 05.10.17 свободный фрагмент ИТ сместился в мягкие ткани грудной стенки (рис. 3).

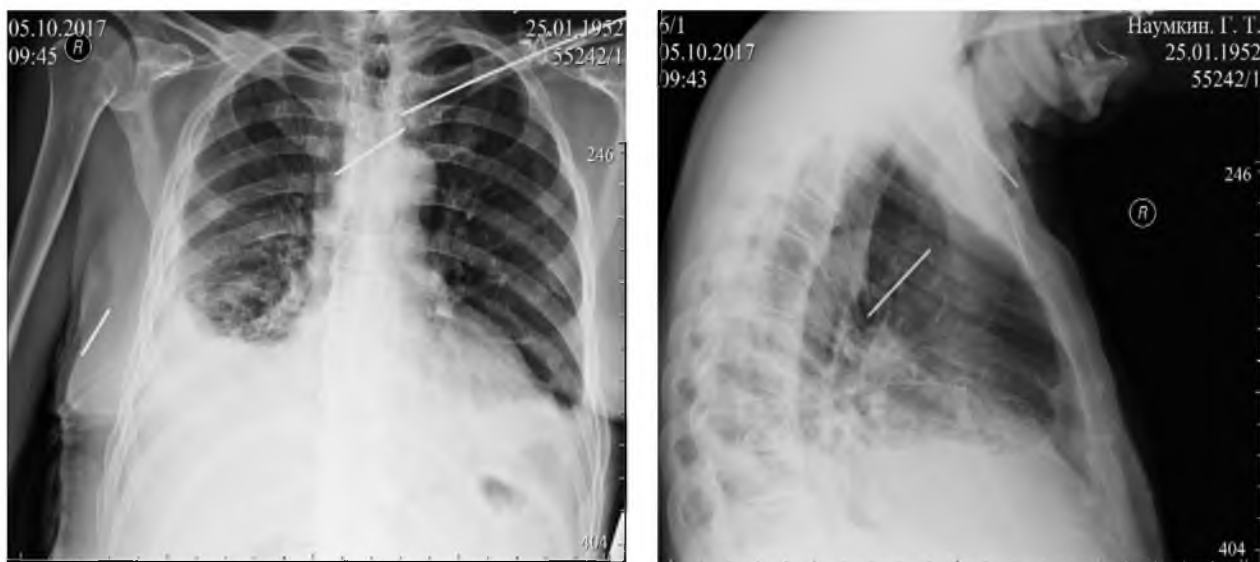


Рис. 3. ИТ сместилось из плевральной полости в мягкие ткани грудной стенки  
 Fig. 3. Foreign body has shifted from the pleural cavity into the soft tissues of the chest wall

В результате лечения состояние стабилизировалось. После купирования флегмоны грудной стенки 19.10.17 ИТ (фрагмент спицы Киршнера) (рис.4), которое располагалось частично в плевральной полости и в мягких тканях грудной стенки, удалено под внутривенным наркозом. Послеоперационный период протекал без осложнений.




Рис.4. Фрагмент спицы Киршнера, удаленный из грудной полости  
 Fig.4. Fragment of Kirschner spokes removed from the chest cavity

Больному была предложена операция по удалению фиксированных инородных тел из грудины и левой ключицы, пациент предупрежден о возможных осложнениях, связанных со смещением фрагментов спицы, однако от предложенной операции он отказался и был выписан 25.10.17 в удовлетворительном состоянии под наблюдение врача-хирурга по месту жительства.

### Заключение

Анализируя результаты клинического наблюдения и материалы публикаций, можно констатировать, что предрасполагающими причинами миграции фрагмента спицы в данном случае являлись избыточная длина металлоконструкции, отсутствие надежной фиксации дистального её конца, несвоевременность удаления фиксатора из ключицы. Производящими причинами послужили перелом металлической спицы, обусловленный избыточным объемом движений в области плечевого пояса и несоблюдение рекомендаций травматолога в процессе реабилитации на амбулаторном этапе.

Причинами развития острой эмпиемы плевры в столь отдаленном периоде являются транслокация фрагмента спицы в плевральную полость с развитием гемоторакса и последующим инфицированием последнего. Не исключается вероятность инфицирования металлоконструкции при остеосинтезе с открытием «входных ворот» в результате миграции фрагмента спицы в плевральную полость с активацией «дремлющей» инфекции на фоне переохлаждения и снижения защитных сил организма.

Несмотря на множество предлагаемых методик остеосинтеза ключицы, до настоящего времени не решена проблема надежности и прочности имплантируемых конструкций для его выполнения [Воронкевич, 2013; Ahrens et al., 2017]. Спица Киршнера, наиболее часто используемая для интрамедуллярного остеосинтеза, уязвима в этом плане, так как не всегда выполняет роль надежного фиксатора. Кроме того, при длительном нахождении спицы Киршнера в зоне сросшегося перелома ключицы из-за резких и высокоамплитудных движений в области плечевого пояса при нарушении режима ограничения нагрузок на зону фиксации может происходить фрагментация и последующая миграция металлоконструкции, что, в свою очередь, может сопровождаться развитием тяжелых осложнений.

При установлении факта фрагментации и миграции спицы в жизненно-важные структуры грудной клетки, нестабильном положении ИТ оперативные вмешательства по их удалению необходимо выполнять по неотложным показаниям. При развитии острой эмпиемы плевры, если фрагмент не представляет непосредственной угрозы для жизни, ИТ необходимо удалять после купирования активного гнойно-воспалительного процесса.

*Клинический случай представлен с согласия пациента. Авторы заявляют об отсутствии конфликта интересов. Финансовой поддержки со стороны кампаний-производителей лекарственных препаратов авторы не получали.*

### Список литературы References

1. Бушуев А.А., Осипов В.П., Коваленко В.Ф. 1978. Металлический стержень в полости перикарда после остеосинтеза грудино-ключичного сочленения. Ортопедия, травматология и протезирование, 11: 70.

Bushuev A.A., Osipov V.P., Kovalenko V.F. 1978. Metallicheskiy sterzhen' v polosti perikarda posle osteosinteza grudino-klyuchichnogo sochleneniya. [Metal rod in the pericardial cavity after osteosynthesis of the sternoclavicular joint]. Ortopediya, travmatologiya i protezirovanie, 11: 70. (in Russian)

2. Воронкевич И.А. 2013. Лечебно-диагностическая помощь при осложнениях механического происхождения, связанных с устройствами, фиксирующими кости конечностей. Клинические рекомендации МЗ РФ (сост. И.А. Воронкевич). СПб.: ФГБУ РНИИТО им. Р. Р. Вредена, 40 с.

Voronkevich I.A. 2013. Lechebno-diagnosticheskaya pomoshch' pri oslozhneniyah mekhanicheskogo proiskhozhdeniya, svyazannyh s ustrojstvami, fiksiruyushchimi kosti konechnostej. [Therapeutic and diagnostic assistance for complications of mechanical origin associated with devices that fix the bones of limbs]. Klinicheskie rekomendacii MZ RF (sost. I.A. Voronkevich). SPb.: FGBU RNIITO im. R. R. Vredena, 40 s. (in Russian)

3. Киреева Е.М., Романов М.Д. 2017. Миграция фрагмента спицы Киршнера в перикард через плевральную полость после остеосинтеза грудино-ключичного сочленения. Известия высших учебных заведений. Поволжский регион. Медицинские науки, 3 (43): 41–48.

Kireeva E.M., Romanov M.D. 2017. Migraciya fragmenta spicy Kirshnera v perikard cherez plevral'nyuy polost' posle osteosinteza grudino-klyuchichnogo sochleneniya. [Migration of the fragment spokes Kirchner through the pericardium into the pleural cavity after osteosynthesis of the sternoclavicular joint]. Izvestiya vysshih uchebnyh zavedenij. Povolzhskij region. Medicinskie nauki, 3 (43): 41–48. (in Russian)

4. Колос, А.И., Джиешев Ж.А., Айтбаева А.К., Герасимова М.В. 2015. Инородные тела грудной клетки: диагностика и хирургическое лечение. Клиническая медицина Казахстана, 4 (38): 79–82.



Kolos, A.I., Dzhieshev Zh.A., Ajtbaeva A.K., Gerasimova M.V. 2015. Inorodnye tela grudnoj kletki: diagnostika i hirurgicheskoe lechenie. [Chest foreign bodies: diagnosis and surgical treatment]. *Klinicheskaya medicina Kazahstana*, 4 (38): 79–82. (in Russian)

5. Минасов Б.Ш., Якупов Ш.Ф., Якупов Р.Р., Минасов Т.Б., Валеев М.М., Мавлютов Т.Р. 2017. Сравнительный анализ хирургического лечения нестабильных переломов ключицы. Креативная хирургия и онкология, 7 (4): 11–15. DOI: 10.24060/2076-3093-2017-7-4-11-15.

Minasov B.Sh., Yakupov Sh.F., Yakupov R.R., Minasov T.B., Valeev M.M., Mavlyutov T.R. 2017. Sravnitel'nyj analiz hirurgicheskogo lecheniya nestabil'nyh perelomov klyuchicy. [Comparative analysis of surgical treatment of unstable fractures of the clavicle]. *Kreativnaya hirurgiya i onkologiya*, 7 (4): 11–15. DOI: 10.24060/2076-3093-2017-7-4-11-15 (in Russian)

6. Можейко М.А., Сушко А.А., Смирнов А.В. 2015. Перфорация пищевода рыбьей костью с миграцией в первый сегмент правого легкого. Журнал Гродненского государственного медицинского института. 2: 159–161.

Mozheyko M.A., Sushko A.A., Smirnov A.V. 2015. Perforatsiya pishchevoda rybyey kostyu s migratsiyey v pervyy segment pravogo legkogo. [Esophageal perforation with a Fish bone with migration to first segment of right lung]. *Zhurnal Grodnenskogo gosudarstvennogo meditsinskogo instituta*. 2: 159–161. (in Russian).

7. Ромакина Н.А., Рузанов В.И. 2013. Лечение переломов ключицы (s 42). Клинические рекомендации Ассоциации травматологов-ортопедов России. Саратов. ФГБУ СарНИИТО Минздрава России, 21 с.

Romakina N.A., Ruzanov V.I. 2013. Lecheniye perelomov klyuchitsy (s 42). [Treatment of clavicle fractures (s 42)]. *Klinicheskiye rekomendatsii Assotsiatsiya travmatologov-ortopedov Rossii*. Saratov. FGBU SarNIITO Minzdrava Rossii, 21 p. (in Russian)

8. Сиваконь С.В., Девин И.В., Кибиткин А.С., Абдуллаев А.К., Моисеенко В.А. 2012. Казуистический случай миграции ятрогенного инородного тела. Известия высших учебных заведений. Поволжский регион. Медицинские науки, 1 (21): 85–89.

Sivakon' S.V., Devin I.V., Kibitkin A.S., Abdullaev A.K., Moiseenko V.A. 2012. Kazuisticheskij sluchaj migracii yatrogenno inorodnogo tela. [A casuistic case of iatrogenic foreign body migration]. *Izvestiya vysshih uchebnyh zavedenij. Povolzhskij region. Medicinskie nauki*, 1 (21): 85–89. (in Russian)

9. Сиротко В.В., Никольский М.А., Железняк А.В., Подолинский С.Г., Бейнер Ю.Ф. 2010. Миграция спицы в заднее средостение после остеосинтеза акромиально-ключичного сочленения. Новости хирургии, 18 (2): 133–136.

Sirotko V.V., Nikol'skij M.A., Zheleznyak A.V., Podolinskij S.G., Bejner Yu.F. 2010. Migraciya spicy v zadnee sredostenie posle osteosinteza akromial'no-klyuchichnogo sochleneniya. [Migration of the needle to the posterior mediastinum after osteosynthesis of acromioclavicular joint]. *Novosti hirurgii*, 18 (2): 133–136. (in Russian)

10. Терновой К.С., Синило М.И. 1988. Миграция спицы в подколенную ямку после остеосинтеза грудино-ключичного сустава. Ортопедия, травматология и протезирование, 5: 53–54.

Termovoj K.S., Sinilo M.I. 1988. Migraciya spicy v podkolennuyu yamku posle osteo-sinteza grudino-klyuchichnogo sustava. [Migration of the needle into the popliteal fossa after osteosynthesis of the sternoclavicular joint]. *Ortopediya, travmatologiya i protezirovanie*, 5: 53-54. (in Russian)

11. Турсунов К.Т., Джусубеков Е.А., Куниязов Ж.К. 2013. Чресплевральная миграция инородного тела в дыхательных путях. Детская хирургия, 6: 55–56.

Tursunov, K.T., Dzhusubekov E.A., Kuniyazov Zh.K. 2013. Chresplevral'naya migraciya inorodnogo tela v dyhatel'nyh putyah. [Transpleural migration of a foreign body in the respiratory tract]. *Detskaya hirurgiya*, 6: 55–56. (in Russian)

12. Фомичев М.В. Копысова В.А. Токарев А.Е. 2011. Сравнительная оценка и выбор оптимального метода остеосинтеза фиксаторами с термомеханической памятью при переломах ключицы. Пермский медицинский журнал, 28 (4): 48–53.

Fomichev M.V. Kopysova V.A. Tokarev A.E. 2011. Sravnitel'naya ocenka i vybor op-timal'nogo metoda osteosinteza fiksatorami s termomekhanicheskoj pamyat'yu pri perelomah klyuchicy. [Comparative evaluation and selection of the optimal method of osteosynthesis with clamps with thermomechanical memory for fractures of the clavicle]. *Permskij medicinskij zhurnal*, 28 (4): 48–53. (in Russian)

13. Ahrens P.M., Garlick N.I., Barber J, Tims E.M. 2017. The clavicle trial: a multicenter randomized controlled trial comparing operative with nonoperative treatment of displaced midshaft clavicle fractures. *J Bone Joint Surg Am*, 99(16):1345–1354. DOI: 10.2106/ JBJS.16.01112.





14. Fransen P., Bourgeoi S., Rommens J. 2007. Kirschner wire migration causing spinal cord injury one year after internal fixation of a clavicle fracture. *Acta orthopaedica Belgica*, 73 (3): 390–392.
15. Fritz E.M., van der Meijden O.A., Hussain Z.B., Pogorzelski J., Millett P.J. 2017. Intra-medullary fixation of midshaft clavicle fractures. *J Orthop Trauma*, 31(Suppl. 3): 42–44. DOI: 10.1097/BOT.0000000000000906.
16. Galatz L.M., Williams G.R.Jr. 2001. Acromioclavicular joint injuries. In: Bucholz R.W., Heckman J.D., editors. *Rockwood and Green's fractures in adults*. Philadelphia: JB Lippincott: 1209–1244.
17. Gilart J.F., Rodriguez H.H., Vallina P.M., Balsalobre R.M., Suárez P.R. 2011. Normativa sobre diagnóstico y tratamiento de los traumatismos torácicos. Guidelines for the diagnosis and treatment of thoracic traumatism. *Arch. Bronconeumol*, 47 (1): 41–49.
18. Mankowski B., Polchlopek T., Strojny M., Grala P., Slowinski K. 2016. Intraspinial migration of a Kirschner wire as a late complication of acromioclavicular joint repair: a case report. *J Med Case Rep*. DOI: 10.1186 / s13256-016-0844-4.
19. Motamedi M., Mortazavi S.M.J., Miresmaseeli S.H. 2008. Migration of a Kirschner wire from an acromioclavicular joint into the neck. *Eur J of Orthop Surg and Traumatol*, 18: 19–21. doi.org/10.1007/s00590-007-0257-6.
20. Naidoo P. 1991. Migration of a Kirschner Wire from the clavicle into the abdominal aorta. *Arch Emerg Med*, 8: 292–295.