



УДК 616.351-006.6-08:615.28

## МОРФОЛОГИЧЕСКИЕ ПРОЯВЛЕНИЯ ПАТОМОРФОЗА КОЛОРЕКТАЛЬНОГО РАКА ПОД ВЛИЯНИЕМ ЛИМФОТРОПНОЙ ХИМИОТЕРАПИИ 5-ФТОРУРАЦИЛОМ

**О.С. НАБАТОВА<sup>1</sup>, О.И. КИТ<sup>1</sup>,  
С.Г. ПАВЛЕНКО<sup>2</sup>, Н.Л. СЫЧЕВА<sup>3</sup>,  
Л.А. ФАУСТОВ<sup>2</sup>, О.В. КАДОЛ<sup>1</sup>**

<sup>1</sup>*Ростовский научно-исследовательский онкологический институт*

<sup>2</sup>*Кубанский медицинский институт*

<sup>3</sup>*Кубанский государственный медицинский университет*

*e-mail: drpaulson@mail.ru*

Изучали морфологические проявления патоморфоза колоректального рака у 50 больных, обусловленные 5-дневным курсом неoadъювантной лимфотропной терапии 5-фторурацилом и лейковорином. 20 больным дополнительно применили тамерит и мексидол. Патоморфоз колоректального рака характеризовали альтеративные изменения опухолевой ткани и замещение погибших участков опухоли соединительной тканью с формированием кистозных полостей и инкапсуляцией сохранившихся опухолевых гнезд. Применение тамерита с мексидолом обусловило диффузную лимфоцитарную инфильтрацию полей склероза. Выявлены новообразованные очаги опухолевой пролиферации с новыми, менее дифференцированными, гистологическими вариантами аденогенного рака без признаков инвазии в окружающие ткани.

Ключевые слова: колоректальный рак, 5-фторурацил, лимфотропная химиотерапия, патоморфоз.

В работах ряда отечественных и зарубежных исследователей установлено, что химиотерапевтическое лечение колоректального рака (КРР) 5-фторурацилом в сочетании с радикальными хирургическими операциями ведет к увеличению срока безрецидивной выживаемости больных и улучшению отдаленных результатов лечения [5, 8, 14, 19, 20]. В этой связи морфологическое изучение патоморфоза раковой ткани и его кинетики под воздействием 5-фторурацила позволит получить надежные и объективные критерии для анализа роли данного химиопрепарата в комплексном лечении этой онкологической патологии. Сведения литературы по этому вопросу единичны [5, 10] и крайне недостаточны.

В наших предшествующих публикациях [13, 16] показано, что под влиянием лимфотропной химиотерапии (ЛХТ) колоректального рака с применением 5-фторурацила и лейковорина значительно уменьшался объем злокачественной опухоли, увеличивалась ее подвижность, что благоприятствовало хирургическому удалению опухоли.

Данная работа посвящена изучению гистологических особенностей КРР после проведения курса ЛХТ 5-фторурацилом и лейковорином.

**Методы исследования.** 50 больным с диагностированным КРР проводили лимфотропное введение 5-фторурацила в полном соответствии со способом, защищенным патентом на изобретение [6]. Мужчин было 36, женщин – 14. Средний возраст больных составил  $73,5 \pm 0,5$  лет. Опухоль локализовалась в прямой кишке. По системе TNM больные имели местнораспространенную опухоль – pT3-4No-1Mo.

На нижнюю треть бедра накладывали манжетку от аппарата Рива-Роччи и создавали давление 40 мм рт. ст. Через 30 мин в область средней трети латеральной поверхности голени подкожно вводили 20 мл 0,5% новокаинового раствора химотрипсина. Через 5 – 7 мин на 0,5 см ниже места введения химотрипсина медленно подкожно вводили химиопрепараты, разовая доза которых составила для 5-фторурацила 13 мг/кг массы тела, для лейковорина – 0,6 мг/кг. Манжетку оставляли в раздутом положении еще 2 часа, а после ее снятия в место предыдущей инъекции подкожно вводили 50 мл 0,5% раствора новокаина. После этого производили эластичное бинтование нижней конечности.

Процедуру лимфотропного введения химиопрепаратов осуществляли 1 раз в сутки. Дополнительно пациенты получали по 2 таблетки 3 раза в день детралекс, а также подкожно инъекции фраксипарина в дозе 0,3 мл. Продолжительность курса ЛХТ составляла 5 дней.

Кроме того, исследовали особенности патоморфоза КРР при дополнительном применении тамерита с целью коррекции иммунологических нарушений, возникающих вследствие иммунодепрессивного действия самой опухоли, а также мексидола, обладающего антиоксидантными, дезинтоксикационными и мембрано-стабилизирующими свойствами, способного уменьшать токсические эффекты химиотерапии на организм. Так, для купирования иммунологических нарушений 20 больным назначали тамерит в дозе 0,1 г, а для уменьшения токсическо-

го эффекта 5-фторурацила больным вводили по 5 мл 5% раствора мексидола. Эти препараты применяли во время процедуры проведения ЛТХ после введения химотрипсина.

Исходную гистологическую структуру КРР изучали в биопсийном материале, взятом до лечения. Через 7 – 14 дней после окончания курса ЛХТ больным проводилась резекция или брюшно-промежностная экстирпация прямой кишки. Из резецированного участка кишки производили забор материала из самой опухоли и окружающих ее тканей для микроскопического исследования.

Биоптаты и операционный материал фиксировали в 10% растворе нейтрального формалина и заливали в парафин по общепринятой методике. Парафиновые срезы толщиной 7 мкм окрашивали гематоксилином и эозином. Кроме того, применили комплекс гистохимических методов окраски и обработки гистологических срезов. Так, для дифференцированного выявления волокнистых структур соединительной ткани и тучных клеток срезы окрашивали альдегид-фуксином – хромотропом – анилиновым синим [11]. Дополнительно использовали окраску срезов альтиановым синим и нейтральным красным с предварительным их окислением кислым раствором перманганата калия [11]. Кислые глюкозаминогликаны выявляли альтиановым синим при pH 1 и pH 2,5, а также толуидиновым синим. Нейтральные глюкозаминогликаны окрашивали методом Мак Мануса – Хочкисса [9]. Волокнистые структуры соединительной ткани импрегнировали азотнокислым серебром по Глису [1].

С помощью измерительной сетки Г. Г. Автандилова проводили определение процентной доли площади гистопрепаратов, занятой раковой паренхимой. Количество апоптотных ядер подсчитывали на 1000 раковых клеток и выражали в промилле. Цифровые результаты исследования обрабатывали статистически. Для получения цветных микрофотографий использовали систему анализа изображения с цветной цифровой камерой. Весь иллюстративный материал является оригинальным.

**Результаты исследования.** КРР у подавляющего большинства исследованных больных был представлен аденокарциномой различной степени дифференцировки. Перстневидно-клеточный рак диагностирован только в одном случае. В биопсийном материале, полученном до проведения лечения, установлено, что аденокарциномы имели тубулярное строение. Специфические структуры опухоли были представлены полиморфными железисто-подобными трубками, расположенными беспорядочно в рыхлой волокнистой соединительнотканной строме. Раковым клеткам был свойственен атипизм, полиморфизм и гиперхроматоз ядер, а также выраженная базофилия цитоплазмы, обусловленная высоким содержанием РНК. Митозы, в том числе и патологические, встречались не часто. В участках инфильтрирующего роста опухоли базальная мембрана раковых желез частично или полностью утрачивалась, а строма выглядела отеочной. Очаги некроза в паренхиме опухоли выявлялись редко. В просвете железисто-подобных опухолевых структур часто выявлялся клеточный детрит и кислые глюкозаминогликаны.

Нами установлено, что под воздействием ЛХТ в аденокарциномах преобладали изменения альтеративного характера. При этом гибнущие и погибшие, лишенные ядер, опухолевые структуры, превращались в тканевой детрит, который занимал значительные территории. Кроме того, выраженные альтеративные изменения наблюдались и в мелких скоплениях раковых клеток, расположенных вокруг отграниченных участков опухоли (рис. 1). Гибель раковых клеток на периферии разрастаний опухолевой ткани, т.е. в зоне ее инфильтрирующего роста, можно рассматривать как устранение важного гистологического проявления злокачественности – инвазивного роста. Именно этим может быть объяснено отсутствие рецидивов рака у оперированных больных после проведения предоперационного курса ЛТХ.

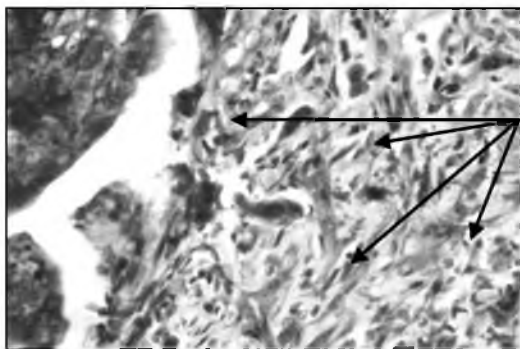


Рис. 1. Погибшие комплексы раковых клеток (обозначено стрелками) в зоне бывшего инфильтрирующего роста рака. Окраска альтиановым синим – нейтральным красным. Ув.  $\times 400$ .

Вблизи сохранившихся эпителиальных структур раковой опухоли часто выявлялись формирующиеся кистозные образования. Полость сформированных кист была заполнена слизистыми массами, в составе которых определялись кислые и нейтральные глюкозаминоглика-

ны. Очевидно, что эти полости около участков опухолевой паренхимы образовались в результате гибели периферических участков опухолевых разрастаний, как наиболее чувствительных к проводимой химиотерапии. Вокруг нежизнеспособных пикноморфных опухолевых комплексов выявлялась юная грануляционная ткань. Территорию погибшей опухолевой ткани занимала новообразованная грануляционная и волокнистая соединительная ткань. Обрастание волокнистой соединительной тканью сохранившихся участков опухоли осуществлялось по типу их инкапсуляции (рис. 2), что в значительной мере обеспечивало разобщение раковых клеток и сосудистого русла.

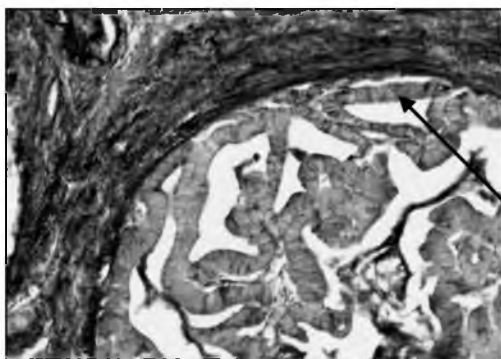


Рис. 2. Инкапсуляция (обозначена стрелкой) сохранившейся раковой паренхимы. Окраска альдегид-фуксином – хромотропом – анилиновым синим. Ув. × 100.

В перитуморозных тканях отмечено купирование отека, в связи с чем устранялось одно из необходимых условий осуществления инвазии опухолевых клеток в окружающие ткани, так как известно, что инвазивный рост происходит в отечную соединительную ткань [2]. Новообразованные волокнистые структуры вокруг кист и сохранившихся участков опухоли отличались выраженной аргирофилией. В участках созревающей и зрелой волокнистой соединительной ткани содержались тучные клетки.

Отличительной особенностью лекарственного патоморфоза у больных КРР, которым дополнительно к ЛХТ применили иммунокорректор тамерит и антиоксидант мексидол, была выраженная диффузная лимфоцитарная инфильтрация как молодой, так и созревающей грануляционной, а также зрелой волокнистой соединительной ткани. Участки грануляционной ткани были хорошо васкуляризированы, что может быть обусловлено мексидолом, стимулирующим ангиогенез [12].

Таким образом, на смену альтеративным изменениям, сочетающихся с выраженным отеком окружающих тканей, пришло интенсивное развитие соединительной ткани, в результате чего достоверно ( $p < 0,001$ ) сократилась площадь, занимаемая разрастаниями опухоли, с  $68 \pm 3\%$  до  $48 \pm 4\%$  в группе больных с проведенной ЛХТ и до  $51 \pm 3\%$  у больных, дополнительно получавших тамерит и мексидол, а сама опухоль клинически приобретала большую подвижность.

Гистологической особенностью опухолевой паренхимы у лиц, подвергшихся воздействию 5-фторурацила в сочетании с лейковорином, являлось резко сниженное содержание хроматина в ядрах опухолевых клеток, при этом раковые клетки увеличивались в размерах. В них содержались крупные светлые ядра и четко контурировались гипертрофированные ядрышки (рис. 3). Резкое снижение содержания хроматина находит свое объяснение в том, что 5-фторурацил вместе с лейковорином ингибирует фермент, принимающий участие в синтезе ДНК [7, 17].

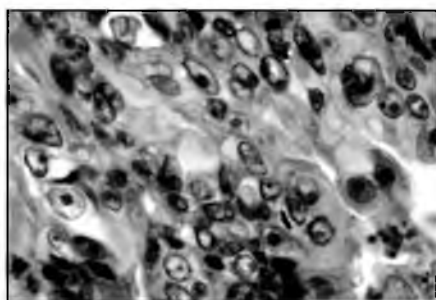


Рис. 3. Трансформация темноклеточной аденокарциномы в светлоклеточный рак. Окраска гематоксилином и эозином. Ув. × 400.

В апоптотных раковых клетках при маргинации хроматина у ядерной мембраны ядрышко утрачивалось (рис. 4). Численность таких апоптотных ядер достоверно возросла как в группе больных с проведенной ЛХТ, так и при сочетании ее с применением тамерита и мекси-

дола (до  $15 \pm 2$  и  $16 \pm 1$  промилле против  $10 \pm 2$  в интактных опухолях,  $p < 0,001$ ). При разрушении ядерной оболочки хроматин в виде зерен выявлялся в цитоплазме или свободно располагался среди раковых клеток. Обнаруживались и свободно лежащие апоптозные клетки округлой формы с эозинофильной цитоплазмой и плотными фрагментами ядерного хроматина.

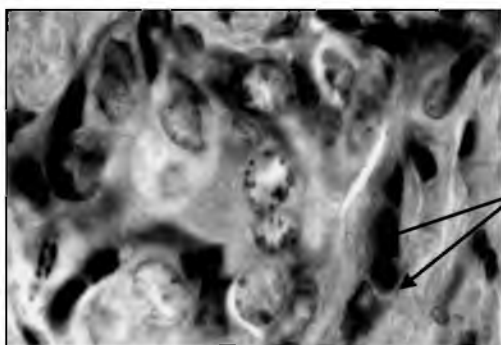


Рис. 4. Раковые клетки с крупными светлыми ядрами. Маргинация хроматина и его конденсация у ядерной мембраны (обозначена стрелками). Окраска гематоксилином и эозином. Ув.  $\times 1000$ .

Следует подчеркнуть, что морфологические проявления патоморфоза КРР под влиянием 5-фторурацила и лейковорина не ограничивались только альтеративными процессами со стороны опухолевой паренхимы с последующим развитием соединительной ткани и инкапсуляцией сохранившихся участков опухолевой ткани. Как правило, в сохранившихся опухолевых ячейках выявлялись гистологические признаки активизации пролиферативной активности с тенденцией к солидизации опухолевых структур, т.е. отмечались разрастания совершенно утративших форму железистого эпителия светлых раковых клеток, отличающихся выраженным атипизмом и полиморфизмом. Рост их осуществлялся сплошной клеточной массой с тесным расположением клеток (рис. 3, 4). Такая гистологическая особенность железистого рака свидетельствует о нарастающей злокачественности опухоли по сравнению с исходной тубулярной аденокарциномой. Кроме того, в пределах отдельных раковых ячеек с темноклеточной аденокарциномой и некротическими изменениями наблюдался рост светлоклеточного рака (рис. 5).

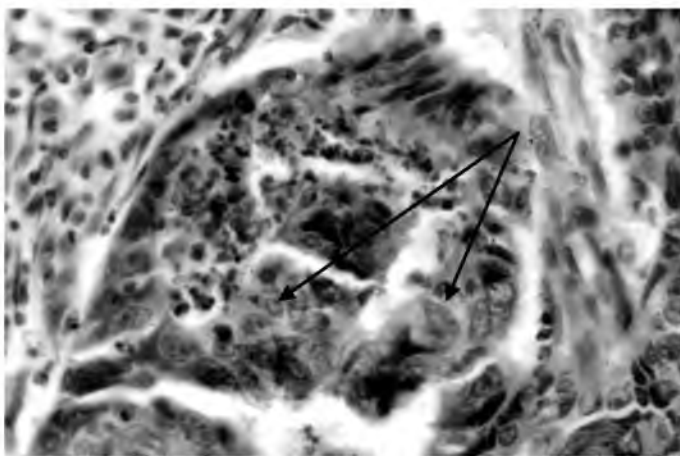
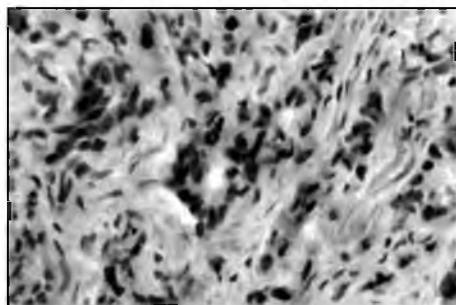


Рис. 5. Рост светлоклеточного рака (обозначено стрелками) в участке темноклеточной аденокарциномы с некротическими изменениями. Окраска гематоксилином и эозином. Ув.  $\times 400$ .

Изредка выявлялись многоядерные гигантские раковые клетки. В отдельных случаях на территории разросшейся соединительной ткани можно было видеть появление гиперхромных раковых клеток, располагающиеся по одиночке или в виде цепочек среди фиброзной ткани (рис. 6). Такая гистологическая картина соответствует фиброзному раку. При этом важно отметить, что опухолевые пролифераты сохраняли очаговый характер, т.е. не прорастали окружающие их соединительнотканые структуры.



*Рис. 6.*  
Участок пролиферирующей опухоли, имеющей гистологическую структуру фиброзного рака. Окраска гематоксилином и эозином. Ув. × 400.

Таким образом, становится очевидным, что процессы гибели раковой ткани не достигали своей биологической полноты, так как сохранялись жизнеспособные раковые клетки и их комплексы, многие из которых на момент исследования пребывали как бы в латентном состоянии, но, по всей вероятности, сохраняли свою пролиферативную потенцию. Поэтому некроз и распад в раковых опухолях мы не вправе относить к числу исключительно положительных эффектов ЛХТ, т.к. эти процессы не ведут к излечению, т.е. к избавлению от всех раковых клеток. К тому же распад опухоли часто обуславливает стимуляцию опухолевого процесса, вследствие чего распадающиеся формы рака принадлежат к числу особо злокачественных [2].

Важно учитывать и неблагоприятные последствиям ЛХТ. К ним, как показали наши исследования, следует отнести появление среди сохранивших свою жизнеспособность опухолевых структур новых гистологических вариантов аденогенного рака, отличающихся возросшей злокачественностью. Объяснение этому феномену может быть дано на основе известной теории опухолевой прогрессии, разработанной L. Foulds (1969). Согласно этой теории, опухоль в процессе роста и развития приобретает новые качественные признаки, что обычно выражается в повышении злокачественности с возрастанием степени автономности в смысле уменьшения зависимости поведения опухоли от регулирующих влияний организма. По-видимому, в основе опухолевой прогрессии лежит приспособительная изменчивость популяций опухолевых клеток и их естественный отбор [15]. Показано, что в ходе прогрессии опухоли, особенно после проведения противоопухолевой терапии, может происходить ее клональная эволюция, т.е. появляться новые клоны опухолевых клеток, что приводит к поликлоновости опухоли с доминированием наиболее агрессивных клонов [4]. Также известно, что распад опухоли ведет к стимуляции опухолевого процесса, вследствие чего распадающиеся формы рака принадлежат к числу особо злокачественных [2].

Описанные нами проявления лекарственного патоморфоза под влиянием ЛХТ отражают то, что, наряду с альтеративными и склеротическими процессами с уменьшением размеров опухоли, в сохранившейся опухолевой ткани появляются очаги пролиферации раковых клеток с иной гистологической характеристикой. Реализация возрастающей злокачественности этих очагов угрожает возобновлением инфильтрирующего (инвазивного) роста в окружающие ткани, т.е. возникновением рецидива. Именно поэтому ЛХТ не может быть рекомендована как самостоятельный способ лечения КРР, а должна применяться как необходимый, предшествующий операции этап лечения, сокращающий объем опухоли и ликвидирующий проявления инфильтрирующего роста, что важно в плане предупреждения рецидива раковой опухоли.

**Заключение.** Неoadъювантная лимфотропная терапия КРР 5-фторурацилом с лейковорином приводит к некробиозу и некрозу главным образом периферических участков опухолевой ткани с достоверным сокращением площади, занятой паренхимой опухоли, а также к ликвидации отека и проявлений инвазивного роста. Погибшие участки опухолевой ткани замещались грануляционной тканью разной степени зрелости, а сохранившиеся участки опухоли подвергались инкапсуляции. В последних отмечены признаки пролиферативной активности со стороны раковых клеток с крупными светлыми ядрами, почти лишенными хроматина. При этом их рост осуществляется сплошной клеточной массой с тесным расположением клеточных ядер, однако, эти опухолевые пролифераты не выходили за пределы инкапсулированных раковых гнезд. Как проявление опухолевой прогрессии с клональной эволюцией опухоли также возникали очаги скirroзной аденокарциномы и участки светлоклеточного рака без признаков инвазии в окружающую ткань. Поэтому важно, не дожидаясь возобновления инфильтрирующего роста опухоли, своевременно провести хирургическое вмешательство в более абластических условиях.

#### Литература

1. Автандилов Г.Г. Новые методы в технике гистологических исследований. / Г.Г. Автандилов // Нальчик – 1960. – 104 с.
2. Давыдовский И.В. Общая патологическая анатомия / И.В. Давыдовский // М.: Медицина – 1969. – 611с.



3. Ивановский С.О. Неoadьювантная лимфотропная химиотерапия в комплексном лечении рака толстой кишки у больных старше 60 лет: дис. канд. мед. наук / С.О. Ивановский // Ростов-на-Дону – 2009. – 137 с.
4. Коган Е.А. Морфологическая характеристика, морфогенез и гистогенез опухолей // Патологическая анатомия. Курс лекций. Учебное пособие / Е.А. Коган, В.В. Серов, М.А. Пальцев // – М.: Медицина – 1998. – С. 247-263.
5. Максимов Г.К. Опыт радикального и консервативного лечения рака толстой кишки. / Г.К. Максимов // Ростов-на-Дону – 2001. – 417 с.
6. Максимов Г.К. Способ химиотерапии при лечении злокачественных новообразований органов брюшной полости, малого таза и забрюшинного пространства / Г.К. Максимов, С.Г. Павленко, С.О. Ивановский и др. // Патент на изобретение № 2290184 от 28.03.2005 г. по заявке № 2005108770.
7. Машковский М.Д. Лекарственные средства / М.Д. Машковский // Пособие для врачей, 16-е изд., перераб., испр. и доп. – М.: Новая Волна, 2011. – 1216 с.
8. Моисеенко В.М. Адьювантное лечение больных раком ободочной кишки / В.М. Моисеенко, Р.В. Орлова // Практическая онкология. – 2000. – № 1. – С. 19-23.
9. Пирс Э. Гистохимия теоретическая и прикладная / Э. Пирс // М.: Мир – 1962. – 963 с.
10. Сидоренко Ю.С. Эндолимфатическая полихимиотерапия в клинике. / Ю.С. Сидоренко // Ростов-на-Дону – 1998. – 288 с.
11. Сычева Н.Л. Методы гистологической и гистохимической обработки клинического (биопсийного) и экспериментального материала / Н.Л. Сычева, Л.А. Фаустов // Хронический генерализованный пародонтит: клиническая и экспериментальная фармакотерапия метаболитическими корректорами. – Краснодар: Просвещение Юг, 2012. – С. 101-104.
12. Сычева Н.Л. Морфологические особенности репаративных процессов в слизистой оболочке десны у больных с хроническим генерализованным пародонтитом в условиях применения мексидола / Н.Л. Сычева, Л.А. Фаустов // Хронический генерализованный пародонтит: клиническая и экспериментальная фармакотерапия метаболитическими корректорами. – Краснодар: Просвещение Юг – 2012. – С. 233-256.
13. Поиск и изучение оптимального варианта применения химиопрепаратов для предоперационной лимфотропной химиотерапии колоректального рака / Н.Л. Сычева, Л.А. Фаустов, В.А. Сычев, О.С. Набатова // Успехи современного естествознания. – 2009. – № 7 – С. 91-92.
14. Тюлядин С.А. Адьювантное лечение рака толстой кишки / С.А. Тюлядин // Новое в терапии колоректального рака – М. – 2001. – С. 74-92.
15. Фаустов Л.А. Основы клинической патоморфологии. / Л.А. Фаустов // – Краснодар: КМИ, 2007. – 336 с.
16. Фаустов Л.А. Патоморфоз колоректального рака под воздействием лимфотропной химиотерапии / Л.А. Фаустов, С.Г. Павленко, Н.Л. Сычева // Успехи современного естествознания. – 2009. – № 2. – С. 67-68.
17. Федеральное руководство по использованию лекарственных средств (формулярная система). Выпуск 7. – М.: Эхо, 2006. – 1000 с.
18. Vorner M.M. Неoadьювантная химиотерапия у больных с неоперабельными метастазами в печени при колоректальном раке – слишком хорошо, чтобы быть правдой / М.М. Vorner // Укр. химиотерап. журн. – 2000. – № 4. – С. 3-7.
19. O'Connell M.J. Controlled trial of fluorouracil and low-dose leucovorin given for 6 months as postoperative adjuvant therapy for colon cancer / M.J. O'Connell, J.A. Maillard, M.J. Kahn et al. // J. Clin. Oncol. – 1997. – Vol. 15. – P/ 246-250.
20. Rougier P. Palliative and adjuvant chemotherapy in colorectal cancer / P. Rougier // Eur. J. Cancer. – 2001. – Vol. 37. – Suppl. 7. – P. 189-212.

## **PATHOMORPHISM MORPHOLOGICAL MANIFESTATIONS OF COLORECTAL CANCER UNDER THE INFLUENCE OF LYMPHOTROPIC CHEMOTHERAPY WITH 5-FLUOROURACIL**

**O.S. NABATOVA<sup>1</sup>, O.I. KIT<sup>1</sup>,  
S.G. PAVLENKO<sup>2</sup>, N.L. SICHEVA<sup>3</sup>,  
L.A. FAUSTOV<sup>2</sup>, O.V. KADOL<sup>1</sup>**

<sup>1</sup>*Rostov Research Oncological Institute*

<sup>2</sup>*Kuban Medical Institute*

<sup>3</sup>*Kuban State Medical University*

*e-mail: drpaulson@mail.ru*

Morphologic symptoms of colorectal cancer pathomorphism in 50 patients have been studied. These symptoms were stipulated by 5-day neoadjuvant lymphotropic therapy with 5-fluorouracil and leucovorin. In 20 patients tamerit and mexidolum were additionally used. Colorectal cancer pathomorphism was characterized by alterative changes in tumor tissue as well as by the replacement of the dead tumor fragments with connective tissue alongside cystic cavities generation and the preserved tumor fragments encapsulation.

Administration of tamerit and mexidol resulted in diffuse lymphocytic infiltration of the sclerotic areas. Neoplasts proliferation with some new, less differentiated histologic variants of cancer without any signs of invasion into surrounding tissues has been revealed.

Keywords: colorectal cancer, 5-fluorouracil, lymphotropic chemotherapy, pathomorphism.