



УДК 615.015.32

## МОРФОЛОГИЧЕСКОЕ ИССЛЕДОВАНИЕ ЛЕГКИХ МОРСКИХ СВИНОК ПОСЛЕ ПРОФИЛАКТИЧЕСКОГО ВВЕДЕНИЯ ГОМЕОПАТИЧЕСКИХ ГРАНУЛ ЦИКЛОРИН НА ФОНЕ БРОНХООБСТРУКТИВНОГО СИНДРОМА

**А.В. ЗАЙЧЕНКО,  
Т.А. БРЮХАНОВА  
А.Н. КОЛОС**

*Национальный фармацевтический университет,  
г. Харьков, Украина*

*e-mail: zajchenk.anna@mail.ru*

Проведено экспериментальное исследование профилактического введения гомеопатического препарата циклорин на модели бронхообструктивного синдрома у морских свинок. Бронхообструктивный синдром моделировали на фоне анафилактического шока с предварительной 21-дневной сенсibilизацией нормальной лошадиной сывороткой и последующим введением разрешающей дозы антигена. Показано, что введение разрешающей дозы антигена сопровождалось выраженной бронхообструкцией, сужением просвета бронхов разного калибра, эозинофильной инфильтрацией паренхимы легких, нарушением структуры ядер гладкомышечных клеток ткани легких, сужением артериальных сосудов легких, что создавало предпосылки для развития отека легких. Профилактическое введение циклорина предупреждало развитие бронхообструктивной реакции, что подтверждалось данными морфологического исследования ткани легких. По способности предупреждать развитие бронхообструкции, циклорин не уступал препарату сравнения кетотифену.

Ключевые слова: бронхиальная астма, гомеопатический препарат, гранулы циклорин.

Бронхиальная астма (БА) – хроническое воспалительное заболевание дыхательных путей, которое характеризуется обратимой бронхиальной обструкцией и гиперреактивностью бронхов. По данным разных авторов, на сегодняшний день в мире не менее 5-7% населения страдает данным заболеванием, при этом особенно высокие темпы заболеваемости отмечают среди детей и подростков. Ежегодно БА становится причиной смерти более 2 млн человек во всем мире. Согласно данным Всемирной организации здравоохранения (ВОЗ) и комитета GINA (Global database on the Implementation of Nutrition Action), эффективный контроль над симптомами заболевания достигается только у 5% пациентов [1, 2].

Приведенные выше данные свидетельствуют о необходимости совершенствования существующих схем фармакологической коррекции БА, а также поиска и создания новых препаратов, позволяющих профилактировать обострение заболевания и продлевать период ремиссии. Перспективным направлением современной фармакологии является создание фито- и гомеопатических препаратов для лечения БА [2, 5]. В Национальном фармацевтическом университете был разработан гомеопатический препарат – гранулы «Циклорин» для коррекции аллергических состояний.

**Целью** данной работы было морфологическое изучение легких морских свинок после превентивного 21-дневного применения циклорина при бронхообструктивном синдроме (БОС).

### **Материалы и методы.**

Для моделирования БОС использовали морских свинок, которых разделили на 4 экспериментальные группы (по 6 особей в каждой):

- 1). Интактный контроль (ИК);
- 2). Контрольная патология (КП) (животные с БОС);
- 3). Циклорин (БОС+циклорин);
- 4). Кетотифен (БОС+кетотифен).

Животных групп КП, циклорина и кетотифена в течение 21 дня сенсibilизировали нормальной лошадиной сывороткой (НЛС) при помощи трех инъекций (по 0,2 мл НЛС) по следующей схеме: 1-я инъекция – подкожно, 2-я и 3-я – внутримышечно (на 1-й, 3-й и 5-й дни соответственно). На 21-й день животным всех экспериментальных групп вводили разрешающую



дозу антигена (РДА) (1 мл НЛС) внутривнутрибрюшинно. У сенсибилизированных животных групп КП, циклорина и кетотифена это сопровождалось развитием БОС [3, 4]. Животные групп циклорина и кетотифена в течение 21 дня получали (начиная с 1-го дня сенсибилизации) исследуемые препараты в профилактическом режиме внутрижелудочно в дозах 40 и 0,03 мг/кг соответственно. Основным методом верификации данных эксперимента стал анализ морфологической структуры легких морских свинок после введения РДА. Животных выводили из эксперимента через 1 час после введения РДА. Легкие фиксировали в 10% растворе формалина, обезжизивали в спиртах возрастающей крепости, заливали в целлоидин-парафин. Срезы окрашивали гематоксилином и эозином. Микроскопию препаратов осуществляли на микроскопе Micros 400 (Austria) фотографирование – фотоаппаратом Nikon Cool Pix 4500 (в системе Aver Media).

**Результаты и их обсуждение.**

**Легкие ИК:** просвет бронхов достаточно широкий, бронхи разного калибра сопровождаются ветками легочной артерии, которые продолжают ветвление до альвеолярных ходов. Просвет артериальных сосудов достаточно широкий, индекс Керногана (отношение толщины средней оболочки сосуда к диаметру просвета сосуда) равен 2:1. В мышечном слое бронхов ядра гладкомышечных клеток (ГМК) имеют овальную или несколько вытянутую форму, равномерно распределены, находятся в состоянии покоя. Альвеолярный рисунок паренхимы не нарушен, четко прослеживаются альвеолярные ходы, альвеолы. Отсутствуют признаки альвеолярного отека, пролиферативных явлений, нарушений микроциркуляции.

**Легкие КП:** выраженное сужение просвета бронхов, обтурация бронхиальным секретом, в просвете респираторных бронхов – массивная эозинофильная инфильтрация. Ядра ГМК бронхов характеризуются гиперхромностью, нарушением структуры, они расположены плотно или отдельными скоплениями (что является признаком бронхоспазма). Наблюдается выраженный спазм с сужением просвета артериального сосуда. В легочной паренхиме – признаки дистелектаза, утолщение межальвеолярных перегородок, интраальвеолярный отек, выраженная лимфоцитарная реакция (лимфоидные фолликулы). Данная морфологическая картина соответствует состоянию «шоковых» легких при БОС.

**Легкие циклорин:** просвет бронхов сохранился на уровне ИК после введения РДА, состояние ядер ГМК мышечного слоя бронхов находится в пределах нормы, не выявлен спазм артериальных сосудов легких, паренхима респираторного отдела легких сохраняла типичный рисунок, лимфоцитарная реакция не повышена.

**Легкие кетотифен:** состояние просвета бронхов, артериальных сосудов легких, ядер ГМК схожи с описанным выше для циклорина. Однако, в паренхиме легких – уплотнение межальвеолярных перегородок, местами – признаки дистелектаза, одиночные лимфоидные фолликулы (табл.).

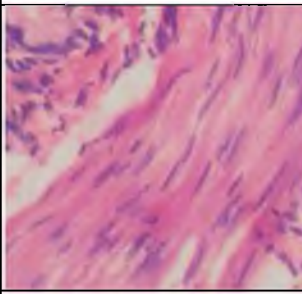
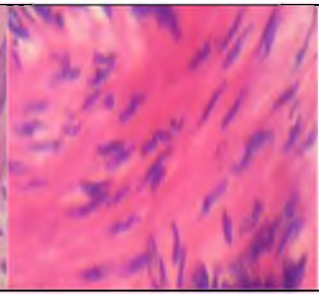
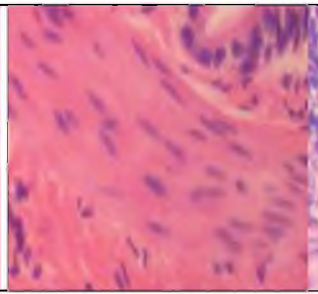
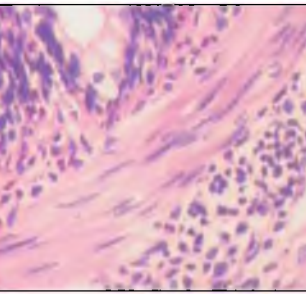
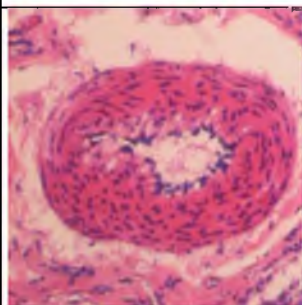
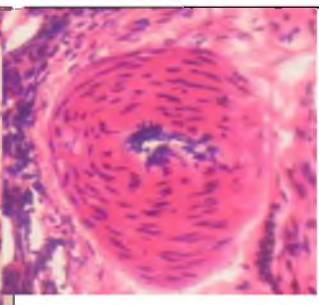
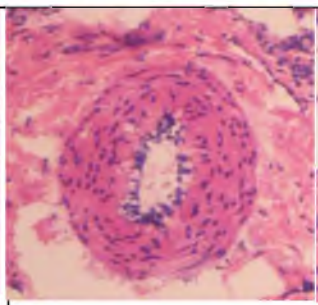
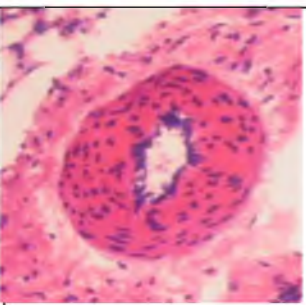
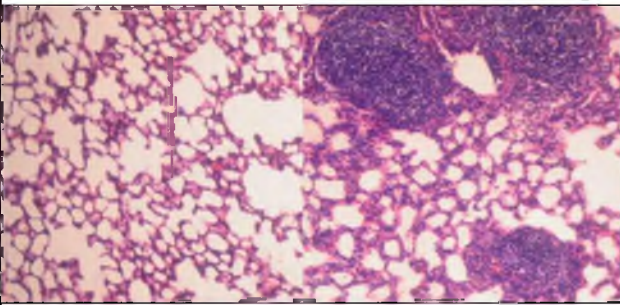
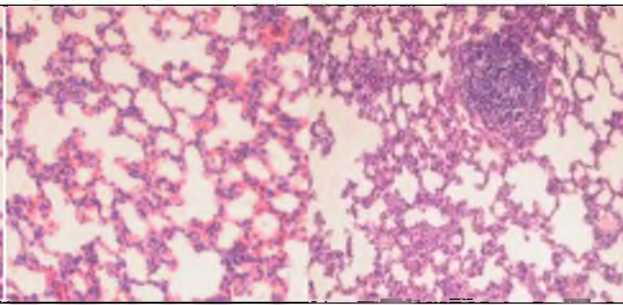
Таким образом, профилактическое 21-дневное введение циклорина эффективно препятствует развитию БОС у сенсибилизированных животных после введения РДА, что выражалось в нормализации просвета бронхов и артериальных сосудов легких, сохранении нормально го альвеолярного рисунка паренхимы и снижении лимфоцитарной реакции.

Таблица

**Морфологическая структура легких морских свинок с БОС**

Интактный контроль	Контрольная патология	Циклорин	Кетотифен
состояние просвета бронхов			

Окончание табл.

состояние ядер гладкомышечных клеток мышечного слоя бронхов			
			
состояние просвета артериальных сосудов легких			
			
состояние альвеолярного рисунка паренхимы			
			
индекс Керногана			
2:1	0,5:2	2:1	1:2

### Выводы.

**1.** На модели бронхообструктивного синдрома, вызванного 21-дневной сенсibilизацией с последующим введением разрешающей дозы антигена, гомеопатические гранулы циклорин в дозе 40 мг/кг проявляют выраженную фармакологическую активность, что проявляется в уменьшении выраженности БОС.

**2.** Терапевтическое действие препарата характеризуется предотвращением развития бронхообструкции, нормализации просвета бронхов и легочных артериальных сосудов, сохранении нормального рисунка паренхимы респираторного отдела легких, сохранении нормального значения индекса Керногана и состояния покоя ядер гладкомышечных клеток мышечного слоя бронхов.

**3.** Действие гомеопатических гранул циклорин не уступает действию препарата сравнения кетотифен.

### Литература

1. Бронхиальная астма. Все, что нужно знать / Джон Эрз. — СПб, АСТ, Астрель, 2006.- 80 с.
2. Бронхиальная астма. Современный взгляд на лечение и профилактику / В. Н. Стручкова — СПб, Весть, 2008.- 160 с.
3. Доклінічне вивчення сенсibilізуючої дії лікарських засобів. Методичні рекомендації / За ред. О.В. Стефанова. — К. — 2002. — С. 5-27.
4. Лукманова, Ф.Ф. Матер. конф. «Аллергия и аутоаллергия». — Баку, 1963. — С. 78-81.
5. Пухлик, Б.М. Алергологія. Посібник для медичних вузів / Б.М. Пухлик. — Вінниця: Нова книга, 2004. — 228 с.



## **MORPHOLOGICAL RESEARCH OF LUNGS OF GUINEA PIGS AFTER PREVENTIVE INTRODUCTION OF HOMOEOPATHIC GRANULES OF CYCLORINE AGAINST BRONCHIAL OBSTRUCTION SYNDROME**

**A.V. ZAJCHENKO  
T.A. BRUHANOVA  
A.N. KOLOS**

*National university of Pharmacy,  
Kharkiv*

*e-mail: zajchenk.anna@mail.ru*

The experimental research of preventive introduction of a homeopathic medicine cyclorine on model of a bronchospasm syndrome at guinea pigs is conducted. Bronchospasm syndrome modeled against anaphylaxis with a preliminary 21-day sensitization of normal horse serum and the subsequent introduction of an allowing dose of an anti-gene. It is shown that introduction of an allowing dose of an anti-gene was accompanied by the expressed bronchospasm syndrome, narrowing of a gleam of bronchial tubes of different caliber, an eosinocyte infiltration of lungs tissue, violation of structure of nucleus of cells of tissue of lungs, narrowing of arterial vessels of lungs that created preconditions for development of edema of lungs. Preventive introduction of cyclorine prevented development of bronchospasm reaction that was confirmed by data of morphological research of tissue of lungs. On ability to prevent bronchospasm reaction development, cyclorine didn't concede to a comparison preparation of ketotifene.

Key words: bronchial astma, homeopathic drug, granules cyclorine.