



УДК 616.718.49-018.38-009.7-072

АРТРОСКОПИЧЕСКИЙ ШОВ МЕДИАЛЬНОЙ ПАТЕЛОФЕМОРАЛЬНОЙ СВЯЗКИ В ЛЕЧЕНИИ ПАТЕЛОФЕМОРАЛЬНОГО БОЛЕВОГО СИНДРОМА

**А.А. КОСТРУБ¹, Н.И. БЕРЁЗКА²
И.А. ЗАСАДНЮК¹, В.Б. ЗАЕЦ¹
Р.И. БЛОНСЬКИЙ¹, В.В. КОТЮК¹**

¹⁾ *Клиника спортивной и балетной травмы ГУ «Институт травматологии и ортопедии НАМНУ», г. Киев, Украина*

²⁾ *Харьковский национальный медицинский университет*

e-mail: zasadnyuk@ukr.net

В статье представлены результаты лечения пателофemorального болевого синдрома связанного с повреждением медиальной пателофemorальной связки. Описана методика артроскопического шва медиальной пателофemorальной связки и послеоперационное реабилитационное лечение. Анализ результатов лечения проводился по функциональной шкале Fulkerson через 12 месяцев после оперативного лечения. Показано улучшение функциональной оценки коленного сустава в обеих группах пациентов, как с острым так и с хроническим повреждением медиальной пателофemorальной связки.

Ключевые слова: медиальная пателофemorальная связка, артроскопия, нестабильность надколенника, пателофemorальный болевой синдром.

Боль в области пателофemorального сочленения особенно часто встречается в молодых активных людей и спортсменов при физической нагрузке, даже при отсутствии травматических повреждений в анамнезе. В большинстве случаев это обусловлено биомеханическими расстройствами в виде латеральной нестабильности надколенника. По данным авторов выделяют 3 группы нестабильности: объективная нестабильность надколенника (ОНН), потенциальная нестабильность надколенника (ПНН) и надколенниковый болевой синдром (НБС) [1, 4, 6].

ОНН сопровождается одним или несколькими вывихами надколенника в анамнезе и наличием нескольких крупных анатомических аномалий. К последним относятся трохлеарная дисплазия бедра, изменение высоты стояния надколенника, увеличение интервала ТТ-ТГ, дисплазия vastus medialis obliquus.

НБС сопровождается болевым синдромом в области переднего отдела коленного сустава, субъективными ощущениями нестабильности или "щелчками" без объективной дислокации надколенника. Отсутствуют также выраженные признаки дисплазии сустава.

ПНН также сопровождается различными субъективными ощущениями без дислокации надколенника в анамнезе и наличием одной или более анатомических аномалий. Данный тип нестабильности при определенных условиях может перейти в объективный тип.

Недавние исследования зарубежных специалистов помогли детализировать анатомию и биомеханику медиальных стабилизаторов надколенника. Они формируются из определенных слоев: поверхностная фасция, промежуточный косой слой, глубокий продольный слой, глубокий поперечный слой и глубокий капсулярный слой. Медиальный поддерживатель надколенника формируется из волокон глубокого поперечного слоя, который формирует следующие связки: медиальную пателофemorальную связку, медиальную пателотибиальную связку и медиальную пателоменисковую связку. Данные структуры обеспечивают резистентность к латеральному смещению надколенника, причем более 50% приходится на медиальную пателофemorальную связку, до 24% – на медиальную пателоменисковую, 13% – на медиальную пателотибиальную и 13% – на ретинакулум.

Таким образом показана чрезвычайно важная роль пассивных стабилизаторов, даже при наличии признаков дисплазии в пателофemorальном сочленении [2, 3, 5, 6]. Исследования авторов показывает, что вывих надколенника не встречается при интактной медиальной пателофemorальной связке и наоборот, при перенесённой дислокации надколенника, данная структура оказывается повреждённой в 94% случаев [5, 6].

Материалы и методы. За период 2009-2012 гг. в клинике спортивной и балетной травмы выполнено 27 оперативных вмешательств с использованием медиального гофрирования ретинакулюма. Средний возраст пациентов составлял 19 лет. Среди них 17 женщин и 10 мужчин.

Критерии включения были следующие:

- Ретропателлярная боль или другие субъективные ощущения (щелчок, ощущение нестабильности надколенника и др.) при физической нагрузке.
- Отсутствие многоразовых вывихов надколенника в анамнезе.



- Наличие не более одной крупной аномалии развития пателофemorальной зоны коленного сустава.
- Острый односторонний вывих надколенника при изолированном повреждении медиальной пателофemorальной связки и отсутствии крупных аномалий развития пателофemorальной зоны.

Критерии исключения:

- Многократные вывихи надколенника.
- Односторонние вывихи надколенника в сочетании с большими аномалиями развития пателофemorальной зоны коленного сустава.
- Односторонние вывихи надколенника с изолированным повреждением медиальной пателофemorальной связки в области крепления к надколеннику.

Всем пациентам была выполнена артроскопия коленного сустава. Вмешательство проводили под спинномозговой анестезией. Степень латерального смещения надколенника определяли в положении 30°, 60° и 90° флексии до регионарного обезболивания и после, для анализа состояния динамических и статических стабилизирующих структур. При артроскопическом вмешательстве оценивали степень латерального смещения надколенника в положении 30° флексии, состояние суставного хряща, медиальных и латеральных стабилизирующих структур. При выполнении медиального гофрирования использовали инструментарий smith and nephew acufex и шовный материал PDS (Рис. 1). Для предотвращения прорезывания использовали 3 вертикальных матрасных швы с интервалом 1-1,5 см.

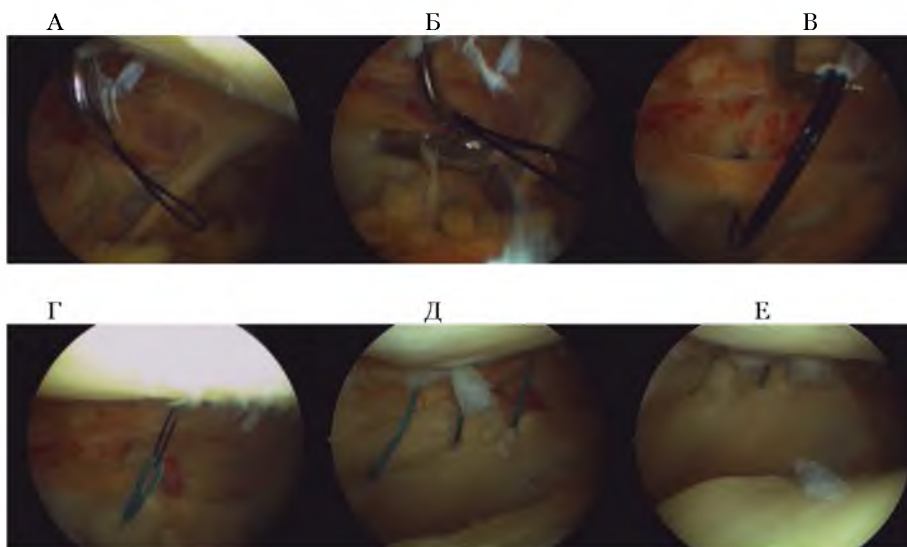


Рис. 1. Артроскопическая картина наложения “гофрирующих” швов на медиальную пателофemorальную связку коленного сустава

А-Г = этапы артроскопического шва медиальной пателофemorальной связки коленного сустава.

Д – медиальная пателофemorальная связка после наложения артроскопических “гофрирующих” швов.

Е – медиальная пателофemorальная связка после затягивания артроскопических “гофрирующих” швов.

В послеоперационном периоде всем пациентам проводили реабилитационное лечение в специальном шарнирном ортезе PT control MED1, конструкция которого позволяет проводить ранние пассивные и активные движения, однако внешний поддерживающий элемент предотвращает латеральное смещение надколенника. Мы использовали начальный диапазон движений в пределах 30° сгибания в течение трех недель с последующим добавлением 15° ежедневно. Спортивные нагрузки позволяли не ранее 3-4 месяцев. В течение указанного периода применяли физические упражнения направленные на укрепление m. vastus medialis obliquus.

При наличии поверхностных повреждений суставного хряща надколенника или суставной поверхности бедра в послеоперационном периоде использовали 1% гиалуроновую кислоту в виде внутрисуставных инъекций и пероральные формы глюкозамина в течение 3-х месяцев.

Результаты и их обсуждение. Результаты лечения оценивали через 12 месяцев по функциональному шкале Fulkerson согласно баллов: отличные – 90-100 баллов, хорошие –



80-89 баллов, удовлетворительные – 70-79 баллов, плохие – <70 баллов. Распределение результатов до- и после лечения в разных группах представленный в таблице 1.

Таблица 1

Распределение результатов до- и после лечения в группах пациентов с острым вывихом и пателлофemorальным болевым синдромом

Шкала Fulkerson	Острый вывих (n 15)	Пателлофemorальный болевой синдром (n 12)
До лечения	61	64
После лечения	90	81

Лучшие результаты лечения в группе пациентов с острым вывихом надколенника объясняются тем, что в данную группу мы отбирали пациентов с изолированным повреждением медиальной пателлофemorальной связки без сопутствующих крупных аномалий развития пателлофemorального отдела коленного сустава.

Выводы. В структуре латеральной нестабильности надколенника ведущая роль в статической стабилизации принадлежит медиальной пателлофemorальной и пателломенисковой связкам, которые обеспечивают до 75% стабильности. В случаях острого однократного повреждения данных структур метод артроскопического шва позволяет максимально восстановить их целостность и функцию коленного сустава. Однако данный метод может применяться только при отсутствии крупных аномалий развития в пателлофemorальном отделе коленного сустава. Также эффективен метод медиального гофрирования медиальных статических стабилизаторов при их частичном хроническом повреждении и перерастяжении, что ведет к латеральному смещению надколенника и возникновения ретропателлярного болевого синдрома и субъективных признаков нестабильности надколенника. Данные повреждения, как правило, возникают когда есть биомеханические предпосылки виде дисплазии отдельных структур в пателлофemorальном отделе, побуждающих к растяжению медиального ретинакулюма. Вместе с тем данная методика позволяет не только уменьшить интенсивность ретропателлярного болевого синдрома, но и в значительной степени предупредить потенциальный вывих надколенника. В случае вывиха надколенника с сопутствующими признаками дисплазии целесообразна пластика медиальной пателлофemorальной связки.

Литература

1. Fulkerson JP. Diagnosis and treatment of patients with patellofemoral pain. Am J Sports Med. 2002 May-Jun; 30 (3): P. 447-56.
2. Grelsamer RP, Dejour D, Gould J. The pathophysiology of patellofemoral arthritis. Orthop Clin North Am. 2008; 39 (3): P. 269-274.
3. Kettunen JA, Visuri T, Harilainen A, Sandelin J, Kujala UM: Primary cartilage lesions and outcome among subjects with patellofemoral pain syndrome. Knee Surg Sports Traumatol Arthrosc 2005, 13: P. 131-134.
4. Post WR: Anterior knee pain: diagnosis and treatment. J Am Acad Orthop Surg 2005, 13: P. 534-543.
5. Tom A, Fulkerson JP. Restoration of native medial patellofemoral ligament support after patella dislocation. Sports Med Arthrosc. 2007 Jun; 15 (2): P. 68-71.
6. Zaffagnini S. Patellofemoraaal pain, instability and arthritis. Springer. 2010.: P 331.

ARTHROSCOPIC SUTURE OF THE MEDIAL PATELLOFEMORAL LIGAMENT IN PATELLOFEMORAL PAIN SYNDROME TREATMENT

**A.A. KOSTRUB¹, N.I. BERYOZKA²
I.A. ZASADNYUK¹, V.B. ZAYETS¹,
R.I. BLONSKIY¹, V.V. KOTYUK¹**

¹State Institution “Institute of Traumatology and Orthopedics of the Academy of Medical Sciences of Ukraine”, Kiev.

²Kharkiv National Medical University

e-mail: zasadnyuk@ukr.net

The article presents the results of treatment of patellofemoral pain syndrome associated with medial patellofemoral ligament damage. A technique for arthroscopic suture of the medial patellofemoral ligament and postoperative rehabilitation treatment are described. Analysis of the results of treatment was carried out by Fulkerson functional scale 12 months after surgery. Improvement of the functional assessment of the knee joint in both groups of patients with both acute and chronic injury of the medial patellofemoral ligament is shown.

Keywords: medial patellofemoral ligament, arthroscopy, patellar instability, patellofemoral pain syndrome