

<https://doi.org/10.31146/1682-8658-ecg-197-1-56-61>

Опыт выполнения панкреатодуоденальной резекции у детей*

Кулевич Б. О.¹, Разумовский А. Ю.^{1,2}, Холостова В. В.^{1,2}, Митупов З. Б.^{1,2}, Хавкин А. И.^{3,4},
Задвернюк А. С.², Чумакова Г. Ю.², Гордеева Е. А.², Аманова М. А.¹

¹ ГБАУ ВПО Российский национальный исследовательский медицинский университет им. Н.И. Пирогова МЗ РФ, г. Москва, ул. Островитянова, дом 1, Россия

² ГБУЗ «Детская городская клиническая больница им. Н.Ф. Филатова» Департамента здравоохранения г. Москвы, Российская Федерация, г. Москва, ул. Садовая-Кудринская, дом 15, 123001, Россия

³ ГБУЗ МО «Научно-исследовательский клинический институт детства Министерства здравоохранения Московской области», г. Москва, ул. Большая Серпуховская, д. 62, Российская Федерация

⁴ Белгородский государственный исследовательский университет. Министерства науки и высшего образования Российской Федерации, г. Белгород, ул. Победы, 85, 308015, Россия

Для цитирования: Кулевич Б. О., Разумовский А. Ю., Холостова В. В., Митупов З. Б., Хавкин А. И., Задвернюк А. С., Чумакова Г. Ю., Гордеева Е. А., Аманова М. А. Опыт выполнения панкреатодуоденальной резекции у детей. Экспериментальная и клиническая гастроэнтерология. 2022;197(1): 56–61. DOI: 10.31146/1682-8658-ecg-197-1-56-61

✉ Для переписки:

Хавкин Анатолий Ильич
gastropedclin@gmail.ru

Кулевич Богдан Олегович, аспирант кафедры детской хирургии педиатрического факультета

Разумовский Александр Юрьевич, профессор, д.м.н., член-корреспондент РАН, заведующий кафедрой детской хирургии педиатрического факультета; заведующий отделением торакальной хирургии

Холостова Виктория Валерьевна, д.м.н., доцент кафедры детской хирургии педиатрического факультета, кафедры детской хирургии педиатрического факультета; врач-хирург детского отделения гнойной хирургии

Митупов Зорикто Батоевич, д.м.н., профессор кафедры детской хирургии педиатрического факультета; врач-хирург детского отделения торакальной хирургии

Хавкин Анатолий Ильич, д.м.н., профессор, главный научный сотрудник; профессор кафедры педиатрии с курсом детских хирургических болезней

Задвернюк Александр Сергеевич, к.м.н., доцент кафедры детской хирургии педиатрического факультета; врач-хирург детского отделения торакальной хирургии

Чумакова Галина Юрьевна, к.м.н., врач-хирург детского отделения торакальной хирургии

Гордеева Екатерина Александровна, врач-педиатр отделения торакальной хирургии

Аманова Маиса Анизалиевна, аспирант кафедры детской хирургии педиатрического факультета

Резюме

* Иллюстрации к статье – на цветной вкладке в журнал.

Введение. Статья посвящена опыту лечения детей с опухолями поджелудочной железы, которым выполнена панкреатодуоденальная резекция (ПДР) на кафедре детской хирургии педиатрического факультета РНИМУ им. Н.И. Пирогова и в Центре лечения аномалий развития и заболеваний гепатопанкреатобилиарной системы у детей на базе ДГКБ № 13 им. Н.Ф. Филатова. Данный тип операции выполнялся детям с опухолями головки поджелудочной железы (ПЖ), при распространении фиброзно-воспалительных изменений на близлежащие органы при хроническом панкреатите и с осложненными формами хронической дуоденальной непроходимостью (ХДН).

Материалы и методы. За период с 2010 по 2021 гг. было выполнено 9 ПДР пациентам в возрасте от 1 до 16 лет. Результаты лечения у данной категории больных оценены как удовлетворительные. Отмечено, что послеоперационный период имеет ряд особенностей: длительное восстановление моторики желудка и пассажа по желудочно-кишечному тракту (100% пациентов), обострение хронического панкреатита (100% пациентов). На фоне консервативной терапии у всех детей (100% пациентов) явления панкреатита купированы в срок с 26 по 41 послеоперационные сутки, эвакуаторная функция желудка восстановлена полностью в течение 2–4 недель после операции.

Обсуждение и выводы. Среди послеоперационных осложнений встречались: стеноз билио- и панкреато-дигестивного анастомозов (22% и 11% исследуемых соответственно), спаечная кишечная непроходимость (11% случаев), внутрибрюшное кровотечение (11% пациентов). Летальный исход был у одной пациентки в исходе неоднократных оперативным вмешательств по поводу лимфангиомы головки ПЖ, осложненных внутрибрюшным кровотечением и желчным перитонитом. Прогноз у этой категории больных благоприятный — в катамнезе после оперативного лечения у всех детей (100% пациентов) пассаж по ЖКТ не нарушен, сохранена эндо- и экзокринная функция поджелудочной железы (100% пациентов), показаний к назначению ферментной терапии и препаратов инсулина не было.

Ключевые слова: дети, опухоли поджелудочной железы у детей, панкреатодуоденальная резекция, осложнения, реабилитация

Конфликт интересов. Авторы заявляют об отсутствии конфликта интересов.

<https://doi.org/10.31146/1682-8658-ecg-197-1-56-61>

Experience of performing pancreatoduodenal resection in children*

B. O. Kulevich¹, A. Yu. Razumovsky^{1,2}, V. V. Kholostova^{1,2}, Z. B. Mitupov^{1,2}, A. I. Khavkin^{3,4},
A. S. Zadvernyuk², G. Yu. Chumakova², E. A. Gordeeva², M. A. Amanova¹

¹ Pirogov Russian National Research Medical University, 2, Taldomskaya street, Moscow, 125412, Russia

² N. F. Filatov Children's City Clinical Hospital, 15, st. Sadovaya-Kudrinskaya, Moscow, 123001, Russia

³ "Research Clinical Institute of Childhood of the Moscow Region", 62, Bolshaya Serpuhovskaya street, Moscow, 115093, Russia

⁴ Belgorod State Research University, 85 Pobedy Street, Belgorod, the Belgorod region, 308015, Russia

For citation: Kulevich B. O., Razumovsky A. Yu., Kholostova V. V., Mitupov Z. B., Khavkin A. I., Zadvernyuk A. S., Chumakova G. Yu., Gordeeva E. A., Amanova M. A. Experience of performing pancreatoduodenal resection in children. *Experimental and Clinical Gastroenterology*. 2022;197(1): 56–61. (In Russ.) DOI: 10.31146/1682-8658-ecg-197-1-56-61

Bogdan O. Kulevich, MD, postgraduate student of the Department of Pediatric Surgery, Pediatric Faculty;
ORCID: 0000-0002-6127-1053

Alexander Yu. Razumovsky, Corresponding Member of the Russian Academy of Sciences, MD, PhD, DrSci (Med), Professor, Director of the Department of Pediatric Surgery; head of the thoracic department, doctor — pediatric surgeon; Chief Pediatric Surgeon of the Moscow Department of Health, Chief Freelance Pediatric Surgeon of the Central Federal District of the Russian Federation; ORCID: 0000-0003-3511-0456

Victoria Cholostova, Dr. Sci (Med.), associate Professor of the Department of Pediatric Surgery; Pediatric surgeon;
ORCID: 0000-0002-3463-9799

Zorikto B. Mitupov, MD, PhD, DrSci (Med), Professor of the Department of Pediatric Surgery, Pediatric Faculty; surgeon, children's department of thoracic surgery; ORCID: 0000-0002-0016-6444

Anatoly I. Khavkin, Doctor of Medical Sciences, Professor; Professor of the Department of Pediatrics with a Course in Pediatric Surgical Diseases; ORCID: 0000-0001-7308-7280

Alexander S. Zadvernyuk, MD, PhD, Associate Professor of the Department of Pediatric Surgery, Pediatric Faculty; surgeon, children's department of thoracic surgery; ORCID: 0000-0003-4379-8051

Galina Yu. Chumakova, MD, PhD, Surgeon, Pediatric Department of Thoracic Surgery; ORCID: 0000-0003-4725-318X

Ekaterina A. Gordeeva, MD, pediatrician of the Department of Thoracic Surgery; ORCID: 0000-0002-3382-9574

Maisa A. Amanova, postgraduate student of the Department of Pediatric Surgery, Pediatric Faculty; ORCID: 0000-0001-9927-3620

✉ *Corresponding author:*
Anatoly I. Khavkin
gastropedclin@gmail.ru

Summary

Introduction. The article is devoted to the experience of treating children with pancreatic tumors who underwent pancreatoduodenal resection (PDR) at the Department of Pediatric Surgery, Faculty of Pediatrics, N. I. Pirogov Russian National Research Medical University and at the Center for the Treatment of Developmental Anomalies and Diseases of the Hepatopancreatobiliary System in Children on the basis of the N. F. Filatov Children's City Clinical Hospital. This type of operation was performed in children with tumors of the head of the pancreas, with the spread of fibroinflammatory changes to nearby organs in chronic pancreatitis and with complicated forms of chronic duodenal obstruction.

Materials and methods. For the period from 2010 to 2021 9 PDEs were performed in patients aged 1 to 16 years. The results of treatment in this category of patients were assessed as satisfactory. It is noted that the postoperative period has a number of features: prolonged restoration of gastric motility and passage through the gastrointestinal tract (100% of patients), exacerbation of chronic pancreatitis (100% of patients). Against the background of conservative therapy in all children (100% of patients), the symptoms of pancreatitis were stopped in the period from 26 to 41 postoperative days, the evacuation function of the stomach was fully restored within 2–4 weeks after the operation.

Discussion and conclusions. Among the postoperative complications, there were: stenosis of biliary and pancreatic-digestive anastomoses (22% and 11% of those studied, respectively), adhesive intestinal obstruction (11% of cases), intra-abdominal bleeding (11% of patients). One patient had a lethal outcome after repeated surgical interventions for pancreatic head lymphangioma complicated by intra-abdominal bleeding and biliary peritonitis. The prognosis in this category of patients is favorable — in the follow-up after surgical treatment in all children (100% of patients), the passage through the gastrointestinal tract is not disturbed, the endo- and exocrine function of the pancreas is preserved (100% of patients), there were no indications for prescribing enzyme therapy and insulin preparations ...

Keywords: children, pancreatic tumors in children, pancreatoduodenal resection, complications, rehabilitation

Conflict of interest. Authors declare no conflict of interest.

* Illustrations to the article are on the colored inset of the Journal.

Введение

Панкреатодуоденальная резекция (ПДР) является стандартом оперативного лечения злокачественных и доброкачественных новообразований головки поджелудочной железы и периапулярной зоны двенадцатиперстной кишки у взрослых [1]. Первым в детской практике выполнил успешную панкреатодуоденальную резекцию по поводу лимфомы головки поджелудочной железы у 2-летней девочки в 1952 г Robert E. Gross. Среди детского населения образования гепатопанкреатобилиарной области встречаются редко, поэтому в мировой литературе исследования результатов лечения после панкреатодуоденальной резекции представлены небольшими группами пациентов, носят единичный характер и не систематизированы [2, 3]. Так, *псевдопапиллярные* опухоли ПЖ чаще встречается у девочек-подростков, они не имеют специфических лабораторных маркеров, а клинические проявления этой опухоли неспецифичны.

Материалы и методы

В Центре лечения аномалий развития и заболеваний гепатопанкреатобилиарной системы у детей на базе ДГКБ № 13 им. Н. Ф. Филатова и кафедре детской хирургии педиатрического факультета РНИМУ им. Н. И. Пирогова проходили лечение 41 ребенок с опухолями поджелудочной железы (ПЖ) и хроническим панкреатитом, осложненным вторичными изменениями гепатодуоденальной зоны. Опухоли у детей, как правило, носят доброкачественный характер и радикальное хирургическое вмешательство позволяет вылечить пациентов без дополнительной химиотерапии. Среди опухолей ПЖ у наблюдавшихся детей в подавляющем большинстве случаев были солидные псевдопапиллярные образования (22 пациента), реже встречались кистозная лимфангиома (8 пациентов), цистаденома (4 пациента) (*таблица 1*).

Всем пациентам было проведено лабораторное (клинический анализ крови, биохимический анализ крови (амилаза, глюкоза, С-пептид, щелочная фосфатаза, лактатдегидрогеназа) и инструментальное (ультразвуковое исследование -УЗИ, магнитно-резонансная томография – МРТ, компьютерная томография – КТ) обследование. Важно отметить, что в диагностике образований использовался ряд специфических лабораторных показателей: общая альфа-амилаза, панкреатическая амилаза и липаза крови, диастаза мочи, Д-димер. Для определения злокачественности опухоли проводилось исследование крови на онкомаркеры СА и СЕА (*рис. 1, 2, – на цветной вклейке в журнал*). Более чувствительным методом исследования при опухолях ПЖ, позволяющим оценить топографию образования, а также состояние протоковой системы ПЖ и печени, проходимость двенадцатиперстной кишки являются магнитно-резонансная и компьютерная томографии (*рис. 3–5*). При лабораторном исследовании биохимических показателей крови – изменений не выявлено, что свидетельствует об отсутствии у пациентов с опухолями ПЖ в нашем исследовании признаков панкреатической или билиарной гипертензий.

При объективном обследовании нередко пальпируется образование в эпигастральной области, часто с болевым синдромом [4]. По структуре эта опухоль является высокодифференцированной злокачественной, при этом не склонна к метастазированию, поэтому радикальное хирургическое лечение приводит к полному выздоровлению пациентов. *Панкреатобластома* – злокачественная опухоль ПЖ, которая чаще поражает мальчиков дошкольного возраста, склонна к метастазированию, специфических маркеров нет. Оперативное лечение дополняется химиотерапией в пред- или послеоперационном периоде в зависимости от степени прорастания ее окружающих органов и тканей [5]. *Лимфангиома* ПЖ встречается крайне редко у детей, доброкачественное течение, имеет кистозное строение, клиническая картина типична, а оперативное лечение приводит к полному выздоровлению [6].

Поскольку определение объема и вида оперативного лечения зависит от типа опухоли, ее размера и локализации, в Центре используются разнообразные методы резекции ПЖ (*блок-схема 1*). Большей части пациентов выполнялись резекционные вмешательства: изолированная резекция головки ПЖ (12 больных), срединная резекция железы с формированием панкреатоеюно- и панкреатогастроанастомозов (9 пациентов). Однако части детей с поражением головки ПЖ и близлежащих органов брюшной полости потребовалось оперативное вмешательство в большем объеме – панкреатодуоденальная резекция.

Подобный тип операции, помимо опухолей, выполнялся при хроническом панкреатите у детей с вторичными грубыми фиброзно-воспалительными изменениями двенадцатиперстной кишки (ДПК), желчного пузыря и желчевыводящих протоков.

За период с 2010 по 2021 гг. в клинике выполнено 9 ПДР: 6 пациентам по поводу образования головки ПЖ и 3 пациентам с хроническим панкреатитом и вторичными изменениями органов билиопанкреатодуоденальной зоны. Возраст пациентов варьировал от 1 до 16 лет, среди которых 6 девочек и 3 мальчика (*таблица 2*).

Техника операции стандартизирована и подразумевает мобилизацию и удаление головки поджелудочной железы и двенадцатиперстной кишки, холецистэктомию с резекцией общего желчного протока, с последующим реконструктивным этапом – наложение панкреатоеюноанастомоза, холедохоюноанастомоза и гастроюноанастомоза на петле кишки по Ру (*рис. 4–11*).

Особенностями данного хирургического вмешательства является малый диаметр наружных желчевыводящих и вирсунгова протока, который может не визуализироваться в паренхиме поджелудочной железы. В связи с этим при наложении билио- и панкреато- дигистивного анастомозов используются увеличительная оптика и микрохирургическая техника.

Тип опухоли	Количество больных
Псевдопапиллярная опухоль	22 (48%)
Кистозная лимфангиома	8 (22,2%)
Серозная цистаденома	4 (11,1%)
Метастаз саркомы Юинга в головку поджелудочной железы	1 (2,8%)
Лимфома Беркита	1 (2,8%)
Инсулинома хвоста ПЖ	1 (2,8%)
Гастронома	1 (2,8%)
Зрелая тератома	2 (5,5%)
Всего	41 (100%)

Таблица 1.
Типы опухолей ПЖ

Table 1.
Types of pancreatic tumors

Вариант оперативного лечения	Локализация опухоли ПЖ			
	Головка ПЖ	Перешеек ПЖ	Тело ПЖ	Хвост ПЖ
	Срединная резекция ПЖ с формированием панкреатоюноанастомоза на выключенной петле по Ру или панкреатогастроанастомоза – 9 пациентов		Дистальная резекция – 7 пациентов	
	ПДР – 6 пациентов			
	Изолированная резекция головки ПЖ – 12 пациентов			
	Энуклеация опухоли ПЖ – 7 пациентов			

Блок-схема 1.
Тактика хирургического лечения

Flowchart 1.
Tactics of surgical treatment

Патология	Количество пациентов
Новообразования головки ПЖ	6 (67%)
• Псевдопапиллярная опухоль	2 (22%)
• Панкратобластома	2 (22%)
• Лимфангиома	1 (11%)
• Карциноидная опухоль	1 (11%)
ХП + вторичные изменения билиопанкреатодуоденальной зоны	3 (33%)
• Кольцевидная ПЖ	2 (22%)
• ХП + ХДН	1 (11%)
Всего	9 (100%)

Таблица 2.
Распределение патологии у пациентов, которым выполнена ПДР

Table 2.
Distribution of pathology in patients who underwent PDR

Обсуждение результатов лечения

У всех наблюдаемых нами пациентов результаты лечения были удовлетворительными. Средняя продолжительность нахождения в стационаре составила 34,7±12,8 дней, средняя длительность стояния дренажа в послеоперационном периоде 14,3±5,4 дня. Одному ребенку (возраст 1 год) с течением хронического панкреатита, с VATER-ассоциацией, ПДР была дополнена одномоментной колоэзофагопластикой. Однако в раннем послеоперационном периоде у ребенка сформировался стеноз панкреатоюноанастомоза и была выполнена продольная панкреатоюноанастомия.

У 100% исследуемых пациентов, которым выполнялась ПДР, отмечается длительное восстановление эвакуации из желудка и в среднем в течение 2–4 недель у детей сохраняются жалобы на рвоты. Поэтому, после консультации гастроэнтеролога детям назначались прокинетики и антацидные средства, а трое пациентов в послеоперационном периоде в течение 2 недель находились на декомпрессии желудка с помощью назогастрального зонда. У всех пациентов в период с 25 по 41 послеоперационные сутки рвоты были купированы

и в дальнейшем не возобновлялись. Кроме того, у всех больных отмечались явления обострения хронического панкреатита с повышением амилазы крови от 120 до 250 ЕД, в связи с чем дети длительно получали сандостатин, и перед выпиской однократно им вводился октреотид-депо, действие которого пролонгировано и составляет в среднем 1 мес. Более продолжительного течения панкреатита в нашей серии наблюдений не было.

Данной категории пациентов необходим длительный диспансерный контроль и в первую очередь оценка проходимости желчных путей и вирсунгова протока. Это обусловлено тем, что анастомозы накладываются с нерасширенными протоками диаметром до 1–4 мм.

У 2 детей в послеоперационном периоде отмечалась протоковая гипертензия, у 1 ввиду стеноза панкреатоюноанастомоза и развития обструктивного панкреатита в раннем послеоперационном периоде было выполнено повторное оперативное вмешательство – наложение продольного панкреатоюноанастомоза. У другого ребенка в течение 3 месяцев после операции отмечались периодические

Таблица 4.

Осложнения в раннем послеоперационном периоде

Table 4.

Complications in the early postoperative period

Осложнение	Количество пациентов
Нарушение эвакуации из желудка	9 (100%)
Продленная декомпрессия желудка назогастральным зондом	3 (33%)
Реактивный панкреатит (умеренная гиперферментемия)	9 (100%)
Стеноз панкреатоеюноанастомоза	1 (11%)
Стеноз гепатикоеюноанастомоза	2 (22%)
Спаечная кишечная непроходимость	1 (11%)
Перфорация общего желчного протока	1 (11%)
Внутрибрюшное кровотечение	1 (11%)
Летальный исход	1 (11%)

боли в правом подреберье, рецидивирующая механическая желтуха. При обследовании данных за изменение протоковой системы не было. Несмотря на проводимую консервативную терапию гепатопротекторами, желчегонными препаратами, боли и желтуха периодически беспокоили пациента. При контрольном обследовании через 6 месяцев выявлены выраженные признаки холангита, билиарной гипертензии. В связи с чем ребенку выполнена ревизия, реконструкция билиодигестивного анастомоза. Ранний послеоперационный период у данного пациента прошёл без осложнений, признаков билиарной гипертензии нет.

У пациентки с лимфангиомой головки ПЖ, которой первично выполнено лапароскопическое удаление образования, послеоперационный период осложнился профузным внутрибрюшным кровотечением, перфорацией общего желчного протока и желчным перитонитом. Лапаротомическим доступом выполнена ревизия органов брюшной полости и выявлена перфорация общего желчного протока. В связи с аномальным его расположением справа и впереди воротной вены наложен холедохоэнтероанастомоз. После операции у девочки по дренажам сохранялось отделяемое

желчно-геморрагического характера, состояние оставалось тяжелое. При повторной ревизии органов брюшной полости выявлена каменистой плотности ПЖ, подпаянная плотно к ДПК. Несмотря на выполненную панкреатодуоденальную резекцию, на фоне продолжающегося некупируемого аррозивного кровотечения ребенок скончался.

Все прооперированные дети в течение в течение одного года после операции наблюдались детскими хирургами и гастроэнтерологами. При контрольном обследовании выполнены лабораторные исследования для оценки функции поджелудочной железы, а также, в обязательном порядке, контрольные МРТ или КТ, рентгеноконтрастное исследование, на котором оценивался пассаж по ЖКТ, включая эвакуаторную активность желудка (рис. 14–16). Кроме этого, всем детям в катамнезе проводилась ФГДС, при которой изменений выявлено не было.

Необходимо подчеркнуть, что в целом прогноз у этой категории больных благоприятный. Несмотря на резекцию паренхимы поджелудочной железы, её эндо- и экзокринная функции остаются сохранены – у 9 (100%) пациентов в исследовании показаний к назначению ферментной терапии и инсулина в послеоперационном периоде не было.

Заключение

Радикальное хирургическое вмешательство в объеме ПДР является сложнейшим методом лечения новообразований головки поджелудочной железы, хронического панкреатита с фиброзно-воспалительными изменениями органов дуоденобилиарной зоны и осложненных форм хронической дуоденальной непроходимости у детей [4, 7, 8]. Несмотря на особенности течения раннего послеоперационного периода и возможные осложнения как в ранние, так и в отдаленные сроки, ПДР приводит к удовлетворительным отдаленным результатам, а при лечении солидных образований головки ПЖ к полному выздоровлению. Учитывая тяжесть патологии и сложность проводимого

оперативного вмешательства, пациенты этого профиля должны концентрироваться только в специализированных центрах, обладающих всем спектром диагностических и лечебных мероприятий, а также достаточным опытом применения данной технологии и владением микрохирургической техникой. Всем детям после ПДР рекомендовано находиться на длительном диспансерном учете у детского хирурга и гастроэнтеролога, проводить контрольные биохимический и клинический анализы крови, выполнять инструментальные исследования (контрольное МРТ, КТ и рентгенологическое исследование пассажа по ЖКТ с контрастом) [9].

Литература | References

1. El Nakeeb A., Askar W., Atef E., et al. Trends and outcomes of pancreaticoduodenectomy for periampullary tumors: A 25-year single-center study of 1000 consecutive cases. *World J Gastroenterol.* 2017 Oct 14;23(38):7025–7036. doi: 10.3748/wjg.v23.i38.7025
2. Lindholm E. B., Alkattan A. K., Abramson S. J. Pancreaticoduodenectomy for pediatric and adolescent pancreatic malignancy: A single-center retrospective analysis. *J Pediatr Surg.* 2017 Feb;52(2):299–303. doi: 10.1016/j.jpedsurg.2016.11.025. Epub 2016 Nov 16
3. Varshney A., Dhua A. K., Jain V., et al. Whipple's Pancreaticoduodenectomy in Pediatric Patients: An Experience from a Tertiary Care Center. *Jurnal Indian Assoc Pediatr Surg.* Oct-Dec 2018;23(4):212–215. doi: 10.4103/jiaps.JIAPS_35_18
4. Kulevich B. O., Razumovsky A. Yu., Kholostova V. V., et al. Experience in surgical treatment of diseases of the pancreas in children. *Experimental and Clinical Gastroenterology.* 2021;185(1): 142–149. (In Russ.) doi: 10.31146/1682–8658-ecg-185–1–142–149
Кулевич БО, Разумовский АЮ, Холостова ВВ и др. Опыт хирургического лечения заболеваний поджелудочной железы у детей. Экспериментальная и клиническая гастроэнтерология. 2021;185(1): 142–149. doi: 10.31146/1682–8658-ecg-185–1–142–149
5. Huang Y., Yang W., Hu J., Zhu Z-Y., Qin H., Han W., Wang H-M. Diagnosis and treatment of pancreatoblastoma in children: a retrospective study in a single pediatric center. *Pediatr Surg Int.* 2019 Nov;35(11):1231–1238. doi: 10.1007/s00383–019–04524-y. Epub 2019 Jul 23
6. Salvo M., Cavagnari B., Méndez J., Heinen F. Cystic lymphatic malformation of the pancreas in a 13-month-old child. *Arch Argent Pediatr.* 2012 Apr;110(2): e25–8, doi: 10.5546/aap.2012.e25
7. Belmer S.V., Razumovsky A. Yu., Khavkin A. I., et al. Diseases of the pancreas in children. Moscow. Publishing House “MEDPRACTICA-M”, 2019, 528 p. (in Russ)
Бельмер С.В., Разумовский А.Ю., Хавкин А.И., и др. Болезни поджелудочной железы у детей. М.: ИД «МЕДПРАКТИКА-М», 2019, 528 с.
8. Kashirskaya N. Yu., Goryainova A. V., Semykin S. Yu., et al. Cystic fibrosis-associated pancreatitis: the implementation of genotype-phenotype correlation in the development of acute and chronic pancreatitis. *Vopr. det. dietol. (Pediatric Nutrition).* 2020; 18(3): 65–74. (In Russ). doi: 10.20953/1727–5784–2020–3–65–74
Каширская Н.Ю., Горяинова А.В., Семькин С.Ю., и др. Муковисцидоз-ассоциированный панкреатит: реализация гено-фенотипических связей в развитии острой и хронической патологии поджелудочной железы. Вопросы детской диетологии. 2020; 18(3): 65–74. doi: 10.20953/1727–5784–2020–3–65–74
9. Litvinova M.M., Khafizov K. F., Speranskaya A. S., et al. Spectrum of CFTR gene mutations in patients with chronic pancreatitis in Russia. *Vopr. det. dietol. (Pediatric Nutrition).* 2020; 18(3): 5–18. (In Russ). doi: 10.20953/1727–5784–2020–3–5–18
Литвинова М.М., Хафизов К.Ф., Сперанская А.С., и др. Спектр мутаций гена CFTR у больных хроническим панкреатитом в России. Вопросы детской диетологии. 2020; 18(3): 5–18. doi: 10.20953/1727–5784–2020–3–5–18

К статье

Опыт выполнения панкреатодуоденальной резекции у детей (стр. 56–61)

To article

Experience of performing pancreatoduodenal resection in children (p. 56–61)

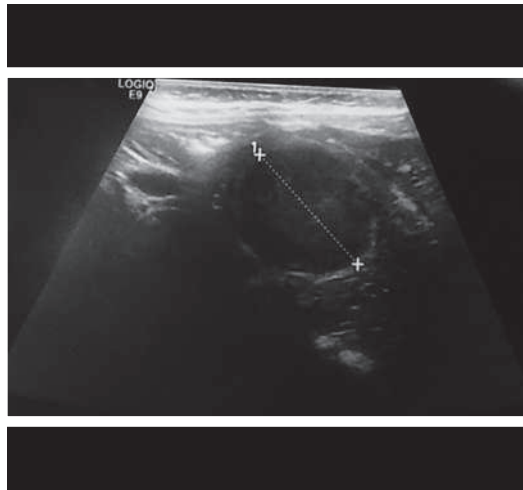
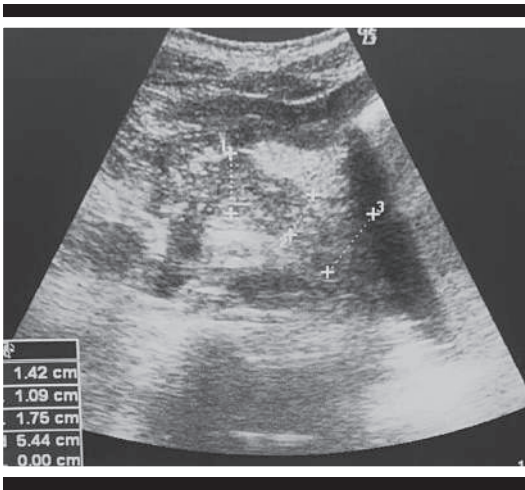


Рисунок 1.
Пациент Е., 7 лет, УЗИ
поджелудочной железы, кар-
циноидная опухоль ПЖ

Figure 1.
Patient E., 7 years old, ultra-
sound of the pancreas, pancre-
atic carcinoid tumor

Рисунок 2.
Пациентка П., 16 лет, УЗИ
поджелудочной железы,
псевдопапиллярная опухоль
головки ПЖ

Figure 2.
Patient P., 16 years old,
ultrasound of the pancreas,
pseudopapillary tumor of the
pancreas head

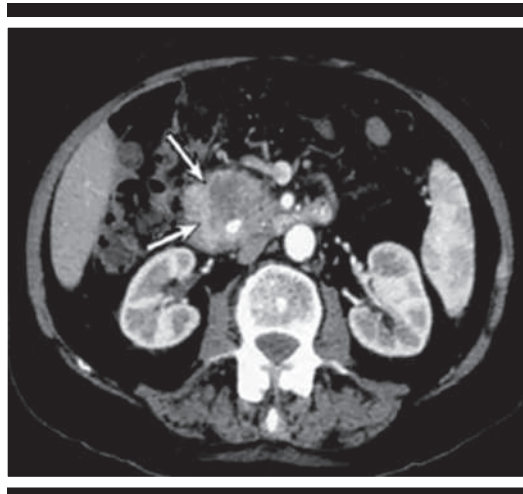
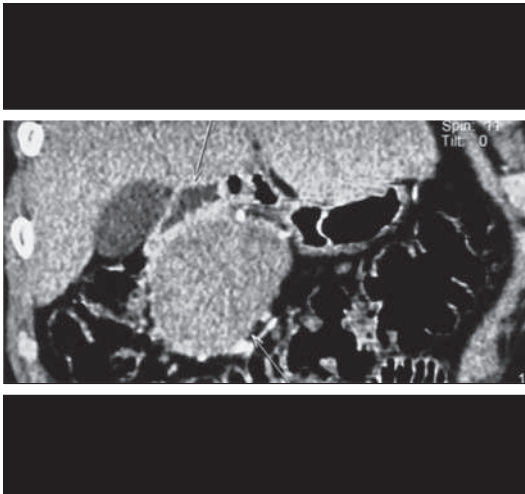


Рисунок 3.
Пациентка С., 14 лет, снимок
МРТ, псевдопапиллярная
опухоль головки ПЖ

Figure 3.
Patient S., 14 years old, MRI
scan, pseudopapillary tumor
of the pancreas head

Рисунок 4.
Пациентка Ч., 12 лет, снимок
МРТ, псевдопапиллярная
опухоль головки ПЖ

Figure 4.
Patient Ch., 12 years old, MRI
scan, pseudopapillary tumor
of the pancreas head

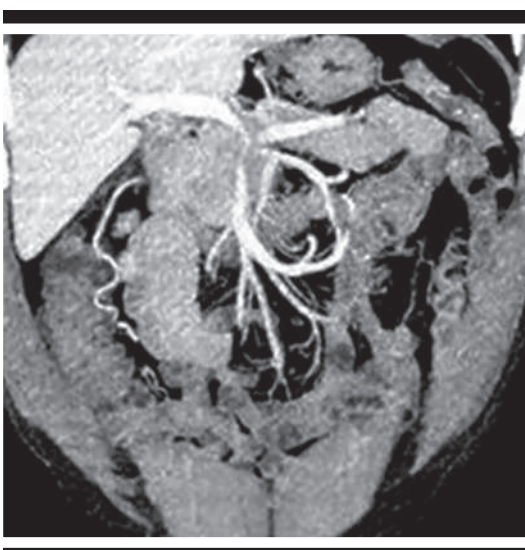


Рисунок 5.
Пациентка А., 13 лет, снимок
МРТ, псевдопапиллярная
опухоль головки ПЖ

Figure 5.
Patient A., 13 years old, MRI
scan, pseudopapillary tumor
of the pancreas head

Рисунок 6-7.

Выделение и удаление
головки ПЖ

Figure 6-7.

Isolation and removal of the
pancreas head

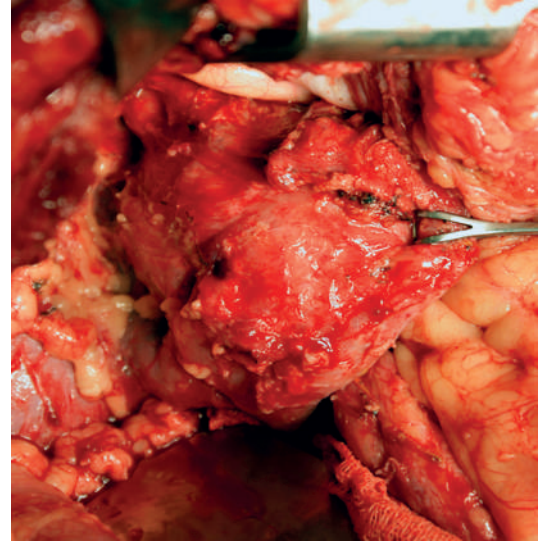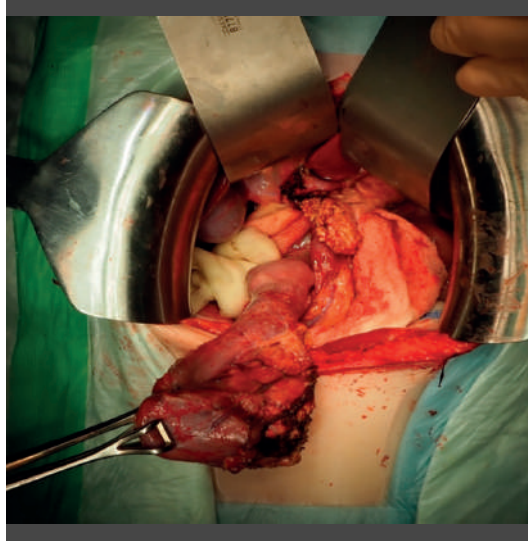


Рисунок 8-10.

Наложение поперечного
панкреатоюноанастомоза

Figure 8-10.

Imposition of a transverse
pancreatojejunostomy

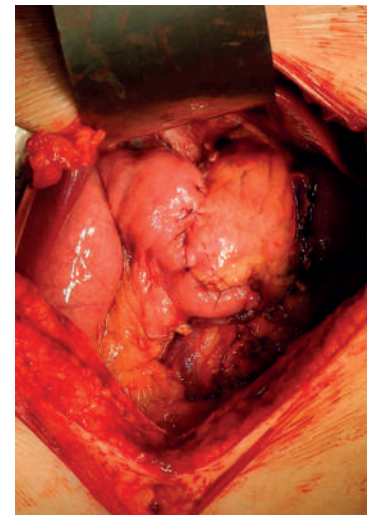
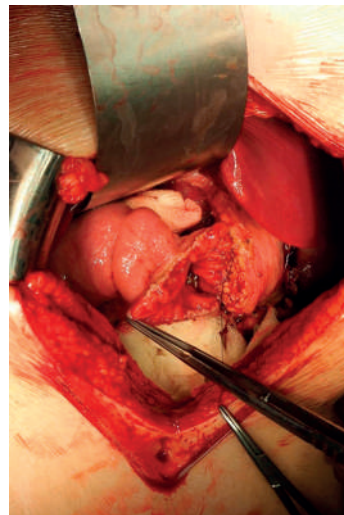
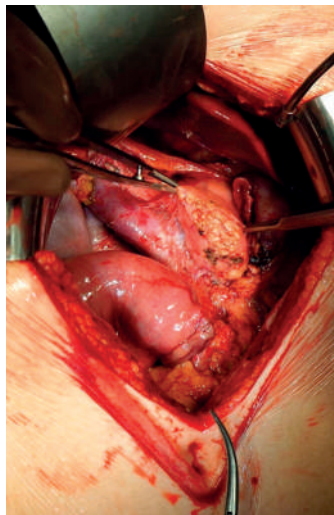
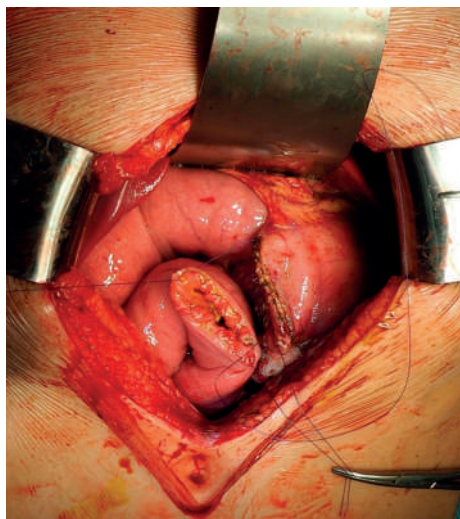


Рисунок 11.

Гастроюноанастомоз на
петле по Ру

Figure 11.

Gastrojejunostomy on a loop
according to Roux



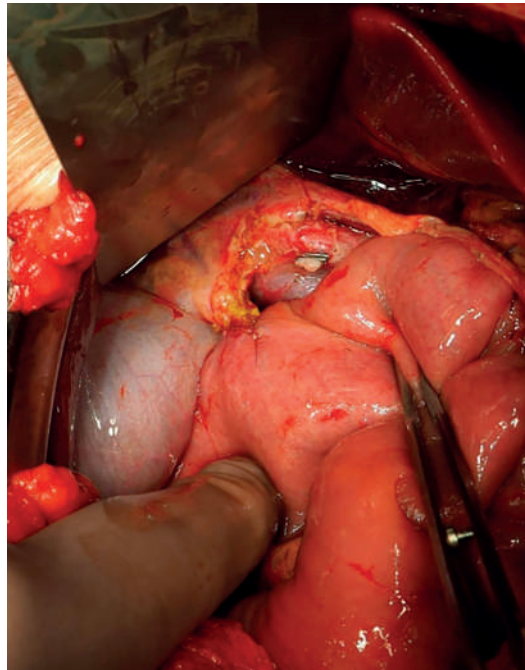
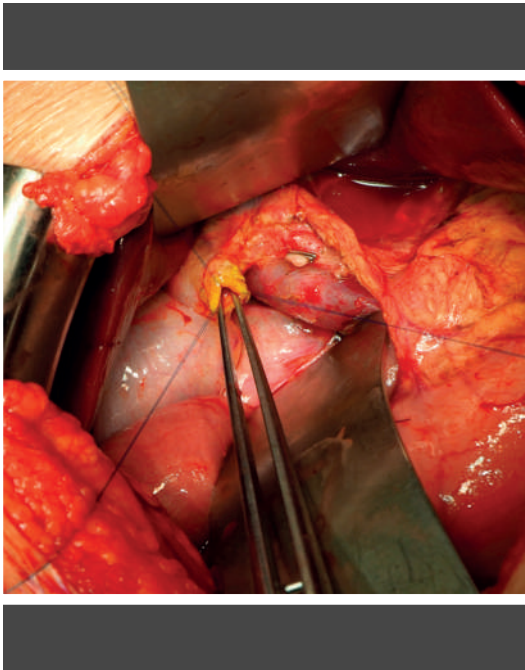
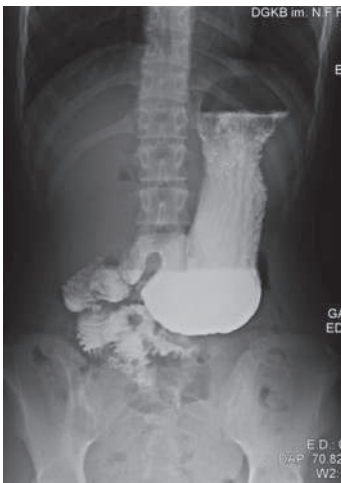

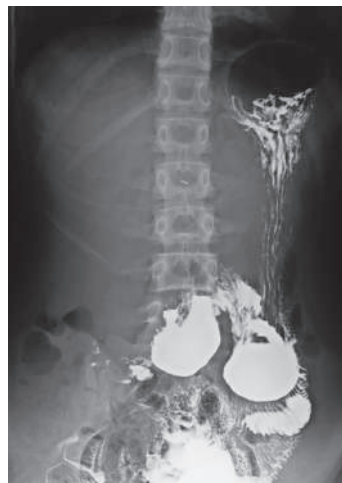Рисунок 12–13.
Наложение холедохојеюно-
настомоза

Figure 12–13.
Imposition of choledochojeju-
nostomy



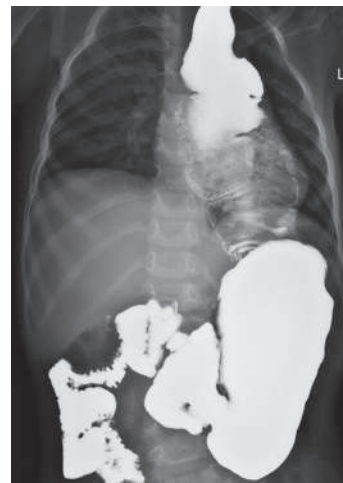Пациент С., 13 лет, состояние после ПДР, обследование через 6 месяцев, снимок через 1 час

Patient S., 13 years old, condition after PDD, examination after 6 months, snapshot after 1 hour



Пациент С., 13 лет, состояние после ПДР, обследование через 6 месяцев, снимок через 2 часа

Patient S., 13 years old, condition after PDD, examination after 6 months, snapshot after 2 hours



Пациент Е., 4 года, состояние после одномоментно проведенных панкреатодуоденальной резекции и колоэзофагопластики, пассаж ЖКТ с барием через 3 месяца, снимок выполнен через 1 час после приема контраста

Patient E., 4 years old, condition after simultaneous pancreatoduodenal resection and coloesophagoplasty, passage of the gastrointestinal tract with barium after 3 months, the picture was taken 1 hour after taking contrast

Рисунок 14.
Figure 14.

Рисунок 15.
Figure 15.

Рисунок 16.
Figure 16.