

ратурой 2-3 градуса тепла. Весной нарезаются черенки длиной 10-15 см с тремя почками. Лучшие результаты получаются при заготовке черенков с деревьев весной до сокодвижения. Нижние концы окунаются в раствор гетероауксина и высаживаются в предварительно увлажненный песчаный грунт на расстоянии 20 см в рядах. Каждый черенок над поверхностью имеет по две почки и прикрывается прозрачной пластиковой бутылкой с отрезанным дном. Укрытие сохраняется до полного укоренения черенка и развития листьев. Пробка служит для регулирования проветривания во время образования листьев. Укоренившиеся растения лучше пересаживать на постоянное место весной следующего года.

Список литературы

Дидиченко А.С. Способы размножения шелковицы / А.С. Дидиченко // Основы тутоводства. – Ташкент: Гос. изд. УзССР, 1945. – С. 65 - 78.

Федоров А.И. Размножение шелковицы / А.И. Федоров // Тутоводство. – М.: Гос. изд. с/х литературы, 1954. – С. 117 - 256.

Бейкер Х. Плодовые культуры / Х. Бейкер // - М.: Мир, 1986. – С. 156 - 157.

Рахманбердыев К.Р. Стимуляция укоренения древесных черенков шелковицы / К.Р. Рахманбердыев, П.А. Первушина // Шелк: Реф. научн.-техн. сб. – Ташкент: УзНИИТИ, 1988. – № 6 (141). – С. 5- 6.

Саканделидзе Б.В. Технология заготовки и хранения черенков шелковицы / Б.В. Саканделидзе // Шелк: Реф. научн.-техн. сб. – Ташкент: УзНИИТИ, 1988 – № 1 (136). – С. 4 -5.

УДК (597.8+616.36):504.064

ГИСТОЛОГИЧЕСКИЕ ИЗМЕНЕНИЯ В ПЕЧЕНИ ЗЕЛЕННЫХ ЛЯГУШЕК *RANA ESCULENTA COMPLEX* (AMPHIBIA) АНТРОПОГЕННЫХ ЛАНДШАФТОВ

Н.М. Акуленко

г. Киев, Институт зоологии им. И.И. Шмальгаузена НАН Украины

Одним из актуальных вопросов современной биологии является поиск биологических индикаторов состояния загрязненных территорий. Химические исследования имеют ряд ограничений. Во-первых, при анализах невозможно определить весь спектр загрязнителей и учесть их синергическое действие. Во-вторых, мало шансов обнаружить токсичные вещества, поступающие в водоемы не постоянно, а периодически. В то же время, изучая живые организмы, мы непосредственно наблюдаем воздействие загрязнений, характерных для данного водоема, на биологические объекты. Перспективными в этом плане являются исследования на амфибиях, которые обладают высокой чувствительностью к качеству воды. Охрана этих животных, количество которых постепенно уменьшается во всем мире, тоже требует внимательного изучения действия на них антропогенных факторов [Lefkort e.a., 1997, и др.]. Существует неко-

торое количество работ, посвященных изучению влияния отдельных химических веществ [Zettergren e.a. 1988, Schuytema e.a. 1993; de Brito-Gitirana, Miguel, 2000], различных инфекций [Haynes e.a., 1992, Bollinger e.a., 1999, Hill e.a 1997 и др.] на органы клиренса и иммунную систему амфибий. Их авторами в печени были отмечены некоторые неспецифические реакции: гепатомегалия, воспаление, некроз, появление многоядерных гепатоцитов и пролиферация клеток Купфера. Однако исследования гистологических изменений в печени амфибий при действии антропогенных факторов в природных условиях не производились.

Материалы и методы

Работа проводилась на половозрелых самцах и самках *Rana esculenta complex*, отловленных в окрестностях г. Киева - в пойме р. Стугна (рыбное хозяйство Здоровка; серия А), и в черте города Киева: среди городской застройки (пруды на реке Нивка;

серия Б, оз. Радужное; серия В), в лесопарковой зоне (Конча-Заспа, серия Г). Материал (печень) забирался у 10 животных из каждой серии. Гистологические препараты окрашивали гематоксилином-эозином и по Маллори. Контролем служили 35 половозрелых самцов (длина тела — 80-100 мм, вес — 40-50 г.), отловленных за пределами г. Киева, в мелких прудах и озерах в пойме р. Десна.

Результаты и обсуждение

У животных во всех исследованных сериях выявлены многочисленные различия в гистоструктуре печени по сравнению с контролем [Акуленко, 2004]. Среди патологических признаков, наблюдаемых у зеленых лягушек, часть хорошо изучена на млекопитающих. Это анизоцитоз гепатоцитов, инфильтрация печени лимфоцитами, тромбоз сосудов, жировое перерождение печени (жировая дистрофия) [Логинов, Аруин, 1985] Многие изменения гистологического

строения печени явно имеют патологический характер, но не характерны для млекопитающих. У млекопитающих при заболеваниях печени часто наблюдается фиброз. У лягушек мы наблюдали противоположное явление: редукцию коллагеновых прослоек, составляющих каркас печени. Окрашивание по Маллори подтверждает наш вывод. Другим специфическим для амфибий признаком является замещение типичных гепатоцитов мелкими вытянутыми клетками. Вероятно, мы видим зоны регенерации; составляющие их клетки могут представлять собой продукты ускоренной, «аварийной» дифференцировки, в результате которой возникают гепатоциты с меньшей плоидностью. При анизоцитозе также отмечаются очень крупные двуядерные гепатоциты, не характерные для амфибий в норме (рис 1, 2.) И то, и другое демонстрирует нам появление нетипичных, по-видимому, функционально неполноценных гепатоцитов.



Рис. 1. Анизоцитоз, двуядерные клетки и отдельно лежащие гепатоциты в печени *R. ridibunda*.

Микрофото.

Окраска: гематоксилин-эозин. Ув 200.

Обозначения.

М – Меланоциты

Д – Гепатоциты с двумя ядрами

Т – Гепатоцит с тремя ядрами

Отдельного внимания заслуживает распределение патологических признаков у животных из различных биотопов. При учете наличия-отсутствия патологии как альтернативного признака различия между выборками почти нет, однако, если учитывать степень проявления патологии, изменения в сериях Г (Конча-Заспа, лесопарковая зона) и

А (село Здоровка) выражены слабее К сожалению, из-за отсутствия разработанной системы учета, количественно это продемонстрировать невозможно. В контроле же в печени наблюдались только незначительные лимфоидные инфильтраты, несмотря на то, что размеры свидетельствуют о значительном возрасте животных.

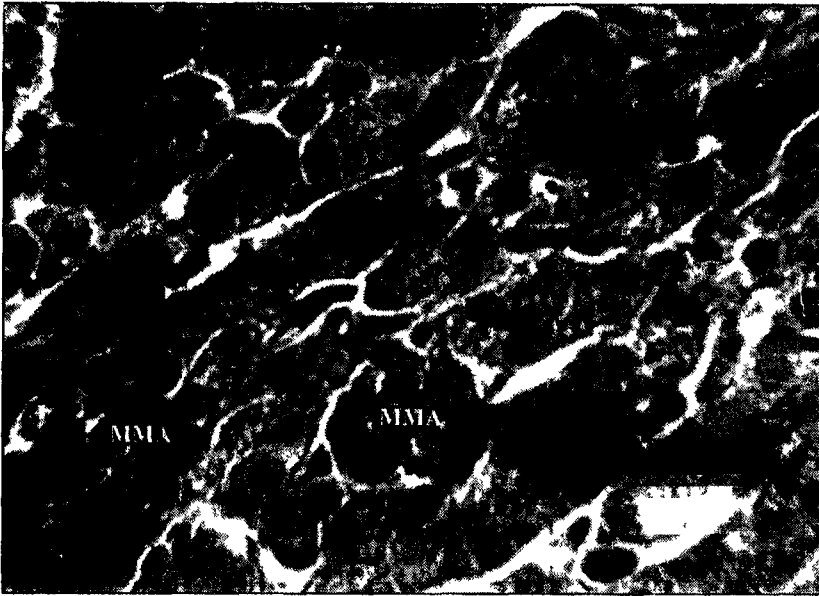


Рис.2. Нормальное строение печени *R. ridibunda*. Микрофото. Окраска: гематоксилин-эозин. Ув. 200. Обозначения: ММА – Меланомакрофагальные скопления;

В статье Афанасьева [1996] анализировались экологические характеристики водоемов г. Киева, в частности оз. Радужного и серии прудов на р. Нивка. В обоих случаях основным загрязняющим фактором был назван поверхностный сток с автомагистралей. При этом в воду попадают нефтепродукты, соединения тяжелых металлов, токсичные продукты неполного сгорания топлива. Все эти соединения обезвреживаются в печени и, в свою очередь, поражают ее. Сделан вывод, что эти соединения, которые оказывают воздействие на обитателей водоемов, не учитываются при санитарных анализах, так как попадают в водоемы эпизодически. По санитарной классификации вода в озере Радужном оценивается как «достаточно чистая», а в прудах на р. Нивка как «слабо загрязненная». Водоемы используются в рекреационных целях.

Наши данные полностью подтверждают выводы Афанасьева и доказывают важность гистологического изучения печени для мониторинга водоемов и экологических исследований. Руководствуясь данными санэпидстанции, основной причиной уменьшения численности амфибий в данных водоемах можно было бы назвать т.н. «фактор беспокойства», в то время как гистологическое исследование печени указывает на хронический токсикоз.

Выводы

Наши данные отчасти объясняют уменьшение количества амфибий в антропогенных ландшафтах. При видимом благополучии организм животных с огромным трудом справляется с токсикологической нагрузкой. Поэтому, несмотря на относительную трудоемкость, гистологическое исследование печени может быть полезным методом, позволяющим оценить совокупное воздействие химических веществ и инфекций на животных из определенного биотопа.

Список литературы

Акуленко Н.М. Признаки токсикоза в печени зеленых лягушек *Rana esculenta complex* (Amphibia), живущих в урбанизированной среде / Н.М. Акуленко // Актуальные проблемы сохранения устойчивости живых систем. Материалы VIII Международной научной экологической конференции. Белгород, 27-29 сентября 2004 г. – Белгород: Изд-во БелГУ, 2004. – С. 3-4.

Афанасьев С.А. Характеристика гидробиологического состояния разнотипных водоемов города Киева / С.А. Афанасьев // Вестник экологии. – 1996. – 1-2. – С. 112-118.

Логинов А.С. Клиническая морфология печени / А.С. Логинов, Л.И. Аруин. – М: Мед., – 1985. – 239 с.

Bollinger T.K. Pathology, isolation, and preliminary molecular characterization of a novel iridovirus from tiger salamanders in Saskatchewan / T.K. Bollinger, J. Mao, D. Schock, R.M. Brigham,

V.G. Chinchar // J Wildl Dis. – 1999. – 35 (3). – P. 413-429.

de Brito-Gitirana L. Electron microscopical investigation on aldrin-induced hepatocyte pathology in *Rana catesbeiana*, with special emphasis on peroxisomes / L. de Brito-Gitirana, N.C. Miguel // Exp Toxicol Pathol. – 2000. – 52 (4). – P. 339-347.

Haynes L. Immune system activation associated with a naturally occurring infection in *Xenopus laevis* / L. Haynes, F.A. Harding, A.D. Koniski, N. Cohen // Dev Comp Immunol. – 1992. – 16 (6). – P. 453-462.

Hill B.D. Hepatitis in the green tree frog (*Litoria caerulea*) associated with infection by a species of *Myxidium* / B.D. Hill, P.E. Green, H.A. Lucke // Aust Vet J. – 1997. – 75 (12). – P. 910-911.

Lefcort H. The effects of used motor oil, silt, and the water mold *Saprolegnia parasitica* on the growth and survival of mole salamanders (genus *Ambystoma*) / H. Lefcort, K.A. Hancock, K.M. Maur, D.C. Rostal // Arch Environ Contam Toxicol. – 1997. – 32 (4). – P. 383-388.

Schuyttema G.S. Effects of pentachlorophenol-contaminated food organisms on toxicity and bioaccumulation in the frog *Xenopus laevis* / G.S. Schuyttema, A.V. Nebeker, J.A. Peterson, W.L. Griffis // Arch Environ Contam Toxicol. – 1993. – 24 (3). – P. 359-364.

Zettergren L.D. Cellular and serum immune response to dinitrophenol in adult *Rana pipiens* / L.D. Zettergren, B.W. Boldt, L.S. Schmid // Dev Comp Immunol. – 1988. – 12 (1). – P. 99-107.

УДК 597.111.1

ГЕМАТОЛОГИЧЕСКАЯ ХАРАКТЕРИСТИКА ТРЕХЛЕТКОВ КАРПА *CYPRINUS CARPIO* (CYPRINIFORMES, COPRINIDAE) В ВЕСЕННИЙ ПЕРИОД

Ю.Л. Волынкин

г. Белгород, Белгородский государственный университет

При прудовом выращивании в воде и в тканях карпа постоянно присутствуют условно патогенные аэромонады [Бычкова, Юхименко, 2001]. В последние годы у карпа Белгородской области сформировался иммунитет к заболеванию, гибель фиксируется редко. У карпов с низким иммунным статусом при весеннем повышении температуры могут проявляться клинические признаки болезни. Наиболее восприимчивыми к заболеванию аэромонозом оказываются трехлетки карпа [Волынкин и др., 1991].

Материалом для исследований послужили здоровые и больные аэромонозом трехлетние карпы, изученные в 1989 году в нагульных прудах (Ливенский, Касилово): 1 апреля, при температуре воды 4 °С, 18 апреля при температуре воды 12 °С (производители), 16 мая при температуре воды 18 °С, 8 июня, при температуре воды 22 °С.

Методика гематологических исследований приводится в ранней работе [Волынкин, Аминева, 1990]. В вопросах классификации клеток крови придерживались

взглядов З.М. Калашниковой [1981], но заимствовали, как наиболее распространенную, номенклатуру гранулоцитов Н.Т. Ивановой [1970]. Особенности морфологии лейкоцитов и тромбоцитов карпа отражены в описании [Волынкин, 1989]. Материалы сравнили по месяцам, отдельно для здоровых рыб и для карпов с выраженными признаками болезни. Здоровые карпы в апреле и июне не имели отклонений внешнего вида и состояния внутренних органов, в мае у них наблюдали утолщение кровеносных сосудов на поверхности тела – признак скрытой стадии развития аэромоноза. Рыбы, с выраженными клиническими признаками болезни, в апреле соответствовали стадии средней степени поражения (имели язвы), в мае – стадии сильного поражения (имели язвы, обширные участки обводнения мышечной ткани, очаги ерошения чешуи, пучеглазие, экссудат), в июне относились к стадии выздоровления (происходило уменьшение очагов ерошения чешуи, эпителизация язв).

Показатели крови здоровых трехлет-