

## МОРФОФУНКЦИОНАЛЬНЫЕ ИЗМЕНЕНИЯ ГОЛОВНОГО МОЗГА ПРИ ЭНДЕМИЧЕСКИХ ФОРМАХ ПАТОЛОГИИ ЩИТОВИДНОЙ ЖЕЛЕЗЫ (анализ аутопсийных данных и нейрокогнитивного статуса)

*Т.В. Павлова, Л.А. Павлова, Е.Е. Казакова*

Изучение влияния эндокринопатий на морфофункциональные особенности головного мозга приобретает все большее клиническое и фундаментальное значение. По данным И.Б. Галант и М.П. Чернухиной [4], у больных «тиреотоксическим энцефалитом» ими были обнаружены гиперемия, стаз и тромбы в сосудах головного мозга, пролиферация клеток капилляров, перерождение клеток Пуркинью, их убыль, превращение в клетки – тени. Такие же изменения имелись в клетках подкорковых узлов. Ф.А. Айзенштейн [4] сообщил о значительных изменениях дегенеративного характера в клеточных элементах головного и спинного мозга, которые он наблюдал у умерших от тиреотоксикоза больных. Б.Н. Могильницкий указал на повышение проницаемости капилляров головного мозга при тиреотоксикозе, показал, что при данном заболевании это – постоянное явление [4]. С.П. Боткин полагал, что нарушения со стороны вазомоторного аппарата и тонуса артерий вынуждают допустить наличие возбуждения симпатической нервной системы при тиреотоксикозе, но что место поражения правильнее искать в центральных вазомоторных аппаратах [4]. В настоящий момент количество подобных работ уменьшилось. Среди разных причин это может объясниться улучшением диагностики и лечения и, следовательно, редкими церебральными инфарктами и падением смертности при них.

Отдельный интерес представляют функциональные особенности головного мозга, при этом проблема исследования феноменологии высших психических функций при различных эндокринопатиях во многом остается «белым пятном» в изучении когнитивных функций при соматических расстройствах. Объективные характеристики когнитивного дефицита и компенсаторных возможностей у больных практически не изучены. Кроме того, во многом остаются неясными вопросы феноменологии и возможных топических особенностей нарушений высших психических функций при патологии щитовидной железы.

Целью настоящей работы явилось изучение аутопсийного материала и нейрокогнитивного статуса пациентов, страдающих диффузным тиреотоксическим зобом и аутоиммунным тиреоидитом, как нозологическими формами патологии щитовидной железы, в которых по литературным данным показана эндемическая заинтересованность [2].

### **Материалы и методы**

Обследовано 65 пациентов, страдающих диффузным тиреотоксическим зобом и аутоиммунным тиреоидитом. Диагноз устанавливали на основании клинических критериев, разработанных Дедовым И.И. [1], положений МКБ-10 [3]. Кроме того, учитывали результаты исследований биохимического и электролитного состава крови и мочи, проводили ультразвуковое исследование щитовидной железы, при наличии показаний тонкоигольную биопсию щитовидной железы по стандартным методикам.

Были учтены следующие критерии выбора обследуемых. Все пациенты были в возрасте от 18 до 50 лет. Пациенты были обоего пола, неотягощенные иной (помимо эндокринной) соматической и неврологической патологией. Все больные прошли неврологический осмотр, нейропсихологическое исследование. Протокол исследования включал паспортные данные об испытуемом, наличие или отсутствие в семье испытуемого леворуких, наличие или отсутствие раннего заболевания мозга и его проявлений, наличие или отсутствие тенденции писать и/или рисовать зеркально, ориентировка в правом – левом, запоминание местности. Батарея нейропсихологических методик включала традиционные субтесты для исследований гнозиса, праксиса, памяти, мышления, речи и внимания. Учитывались профиль и уровень образования обследуемых. Оценка результатов исследова-

ния состояла в определении нормального или нарушенного выполнения задания, а также степени этих нарушений от 0 до 3.

Кроме того, приведено изучение данных патологоанатомических протоколов за 1993-2003 гг. Областного патологоанатомического бюро г. Белгорода.

Таблица

**Демографические характеристики больных, включенных в исследование**

Характеристика	Диффузный тиреотоксический зоб	Аутоиммунный тиреоидит
n	50	15
Пол (м\ж)	5/1	7/2
Возраст (годы)	40,3± 9,1	39,2±7,8

### **Результаты и обсуждение**

Все обследованные были активны, самостоятельны в повседневной жизни и адаптированы в социальной сфере. Характерной чертой является полиморфизм выявленных симптомов. При определении результирующего балла у каждого обследуемого степень нейрокогнитивных расстройств находится в пределах легкой. Интерес при этом представляют их феноменологические особенности. Тем не менее, их можно объединить в три группы на основе синдромообразующих радикалов в виде нарушенных нейропсихологических факторов. Результаты нейропсихологического исследования представлены на рис. 2.

В первую группу симптомов вошли нарушения психических функций, связанные с фактором динамической интегративной организации психической деятельности. К таким нарушенным функциям относятся внимание, счет, динамические составляющие речи, динамический праксис, объем текущего запоминания и память на прошлые знания. Обращает на себя внимание нейродинамический синдром в виде явлений «инертности на входе и выходе», преуменьшение реального времени обследования, неуверенности выполнения неустойчивость программы в счете и прочее. Некоторые задания выполнялись излишне поспешно, иногда без достаточного усвоения условий (пробы на определение динамического праксиса, двуручного постукивания), с элементами эхопраксии (определяемыми, в частности в пробе Хэда), а также «зеркального» выполнения ряда проб. Обращаясь к диаграмме, видно, что наиболее уязвимые (как по частоте встречаемости, так и по степени выраженности нарушений) звенья в психической деятельности больных с эндокринопатиями щитовидной железы выявлены в этой сфере.

Трудности построения речевого высказывания периодически проявились в пробе на пересказ рассказа. Некоторые пациенты сами отмечали трудности выражения своих мыслей, особенно при интерпретации пословиц или составлении рассказов. Некоторые обследуемые демонстрируют отсутствие логической трактовки конфликтной картины, легкое снижение произвольного запоминания. У небольшой части больных выявлены различные варианты пробы на реципрокное торможение («шаговость» при выполнении пробы и т.д.). Нарушения памяти у отдельных пациентов представлены легким снижением произвольного запоминания, некоторое ухудшение слухо - речевой памяти после гоминимной и гетеронимной паузы, привнесения (по фонетическому и семантическому признаку).

Третий симптомокомплекс нарушений ВПФ представлен изменениями, ранее описанными при нарушениях правой теменной области. Сюда нами отнесены праксические расстройства. При определении праксиса позы выявлены нарушения от легкого изменения программы действия, в начале «вработывания» до выраженных нарушений, в ряде случаев – с негрубой латерализацией (поиск позы, зеркальность выполнения). Пространственный праксис: частые ошибки по зеркальному типу (проба Хэда) от легкой степени выраженности с самостоятельной коррекцией ошибок до выполнения пробы по «зеркальному типу». В пробах на динамический праксис – упрощение программы, изменение позы, в усложненных пробах на двуручное постукивание при самостоятельном воспроизведении ритма и повторе сложного ритма в ряде случаев – распад программы.

Кроме того, определяется ряд негрубо выраженных гностических изменений. Изменения слухового гнозиса замечены преимущественно в виде недостаточной оценки ритмических структур (в сторону уменьшения количества ударов), нарушения зрительного замечены в виде единичных ошибок чаще в усложненных пробах (фигуры Попельрейтера), элементы фрагментарного восприятия. Характерны ошибки при копировании и в пробах с «часами» по типу  $\pm 5$  минут. В целом ряде случаев замечены оптико - пространственные нарушения восприятия и воспроизведения конфигураций (при рисовании, копировании, в пробах на зрительную память).

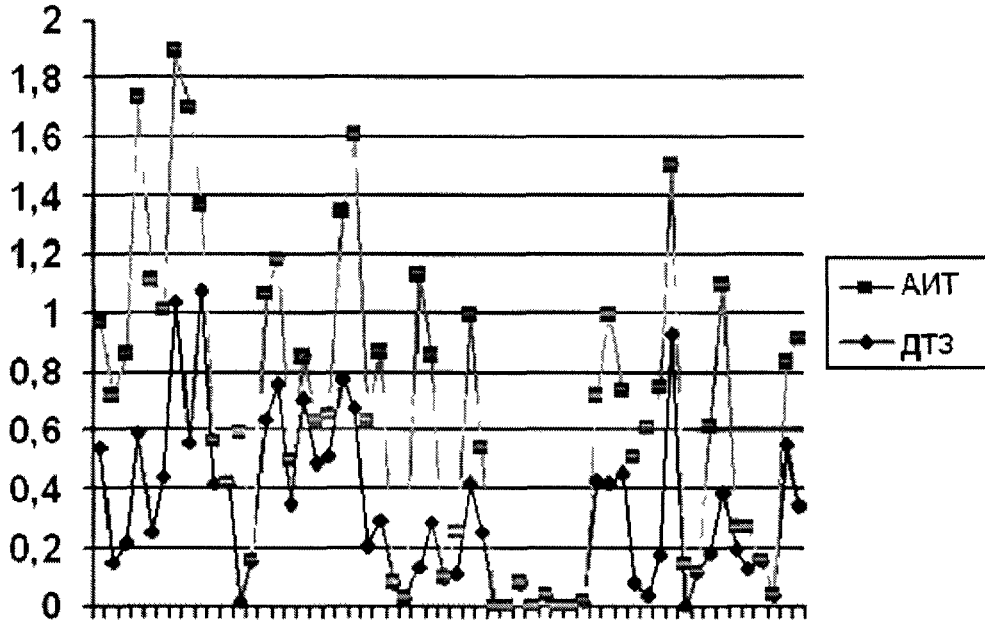
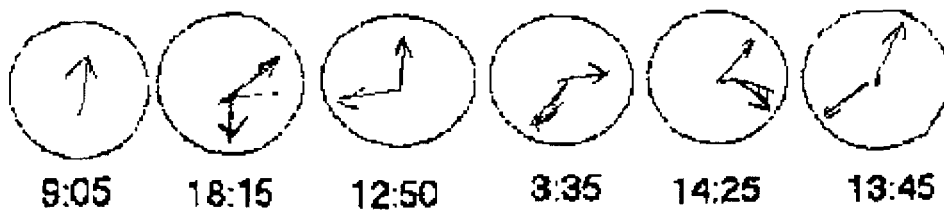


Рис 2 Усредненный нейропсихологический профиль пациентов, страдающих АИТ и ДТЗ


Как видно из приведенной диаграммы, общая направленность нейропсихологических изменений по исследуемым группам совпадает.

Пример пациентка П.А.А., 46 лет, образование – 10 классов, страдающая диффузным тиреотоксическим зобом 1ст. Показано самостоятельное выставление стрелок на «немом» циферблате часов, определение времени, срисовывание фигур по заданному образцу, запоминание серии фигур



Часы по заданному образцу

9:10, 7:20, 3:35 (в образце - 4:35), 9:15 (в образце - 10:10),  
8:45 (в образце 8:50), 4:15 (в образце - 4:10), 1:50



Таким образом, выявленный нейропсихологический синдром преимущественно представлен изменениями, описанными как нарушения лобной (преимущественно левой) и правой теменной области на фоне нейродинамических изменений.

При изучении гистологического материала, полученного при аутопсиях женщин (преобладающее количество) в случаях, когда патология щитовидной железы выходила на первое место, нами было показано, что, несмотря на достаточно молодой возраст умерших, дегенеративные изменения головного мозга были выражены в большей степени, чем в секционных случаях без патологии щитовидной железы. Эти изменения в первую очередь касались патологии сосудов и проявлялись как в склеротических изменениях части из них, что, безусловно, способствовало ишемизации ткани, так и в развитии полнокровия, стаза, СЛАДЖа и даже тромбоза капилляров. Здесь достаточно выражен отек тканей. Трактовка изменений в нейронах вызывает определенные затруднения. Однако больше складывается впечатление о большей их поврежденности, чем в материалах вскрытий аналогичных возрастных и половых групп, не страдающих патологией щитовидной железы.

Таким образом, ряд признаков может свидетельствовать о хроническом процессе в веществе мозга: выраженное полнокровие вещества мозга, наличие дегенеративных сосудов, капилляров с нитями фибрина и плазмы. Кроме того, обращает на себя внимание наличие сосудов в начале тромботического процесса, клетки в них выстроились по периферии. Складывающаяся при этом картина делает возможным рекомендовать выделение соответствующей нозологической формы повреждения головного мозга при патологии щитовидной железы.

Представляется интересным дальнейшее обсуждение динамики церебральных расстройств при эндокринопатиях щитовидной железы с целью выделения синдромов органических расстройств и \ или отдельных нозологических форм.



**Рис. 3.** Фрагмент коры головного мозга при вскрытии пациента, умершего от гипотиреоидной комы. Определяется перикапиллярный и перичеселлюлярный отек. Сосуды спавшиеся, дегенеративно изменены. В части сосудов – определяются тромбы. В крупных сосудах стаз началом тромбообразования. Окраска гематоксилином и эозином. Ув. x 100

**Список использованной литературы.**

1. Дедов, И.И. Эндемический зоб. Проблемы и решения / И.И. Дедов, О.Н. Юденич, Г.А. Герасимов, Н.П. Смирнов // Проблемы эндокринологии. – 1992. - №3. – С. 6 – 15.
2. Кандрор, В.И. Эутиреоидный зоб: аутоиммунный компонент патогенеза. / Кандрор В.И. // Проблемы эндокринологии. – 1988. - №1. – С.34 – 40.
3. Международная классификация болезней (МКБ-10). Ст. - Петербург: ВОЗ, 1994 – 697с.
4. Хавин, И.Б. Болезни щитовидной железы / И.Б. Хавин, О.В. Николоев - М.: МЕДГИЗ, 1961. – 252с.

УДК 616.441-006

**ОНКОЦИТЫ И ОНКОЦИТОМЫ**

*Н.Т. Райхлин, Е.А. Смирнова*

Российский Онкологический Научный Центр им. Н.Н.Блохина РАМН (Москва)

В конце 20-х годов прошлого века немецкий патолог Гамперль, работая в то время на кафедре патологической анатомии I Московского Медицинского Института у А.И.Абрикосова, обнаружил в пищеводе среди эпителия слизеобразующих желез особые крупные с зернистой эозинофильной протоплазмой клетки, которые он назвал онкоцитами от греческого слова «онкустай», что значит «надутые».

Впоследствии онкоциты были найдены во многих органах: желудочно-кишечном тракте, слюнных железах, щитовидной и паращитовидной железах, гипофизе, трахее, легких, гортани, поджелудочной железе, почках, надпочечнике и т.д., что дало право говорить об их очень широком распространении в организме.

Большинство исследователей, касавшиеся проблемы онкоцитов, считают, что это дефектные, дистрофически измененные, погибающие клетки экскреторных ходов и ацинусов желез данного органа. До последнего времени считалось, что онкоциты не обладают какой-либо функцией, они расценивались как афункциональные клетки, появление которых свидетельствует об инволюции и старении органа.