



УДК: 616. 24-002-094
DOI 10.52575/2687-0940-2022-45-1-39-54

Клинические и патоморфологические паттерны диффузного альвеолярного поражения, обусловленного COVID-19, у пациентов, нуждающихся в респираторной поддержке

Ходош Э.М.^{1,2}, Ивахно И.В.³, Ефремова О.А.⁴, Оболонкова Н.И.⁴, Голивец Т.П.⁴,
Хамнагадаев И.И.⁴

¹ Харьковская медицинская академия последипломного образования,
Украина, 61176, г. Харьков, ул. Корчагинцев, 58;

² Городская клиническая больница № 13,
Украина, 61072, г. Харьков, проспект Ю. Гагарина, 137;

³ Городская клиническая многопрофильная больница № 17,
Украина, 61037, г. Харьков, проспект Московский, 195;

⁴ Белгородский государственный национальный исследовательский университет,
Россия, 308015, г. Белгород, ул. Победы, д. 85
E-mail: efremova@bsu.ru

Аннотация. Острый респираторный дистресс-синдром и дыхательная недостаточность являются основными угрожающими состояниями у больных COVID-19. Основной причиной является, прежде всего, нарушение перфузии легких. Неинвазивная вентиляция легких может устранить гипоксемию и снизить инспираторные усилия. Использование механической вентиляции для предотвращения самоиндуцированного повреждения легких (P-SILI) рассматривается как вариант оптимизации. Ведущей характеристикой прогрессирования COVID-19 является постепенный переход от отека или ателектаза к менее обратимым структурным изменениям легких, а именно к фиброзу. В итоге нарушается механика дыхания, повышается P_{CO_2} в артериальной крови, снижается работа дыхательной мускулатуры и отсутствует реакция на положительное давление в конце выдоха в прон-позиции.

Ключевые слова: диффузное альвеолярное поражение, COVID-19, респираторная поддержка, сурфактант, острый респираторный дистресс-синдром, неинвазивная вентиляция легких

Для цитирования. Ходош Э.М., Ивахно И.В., Ефремова О.А., Оболонкова Н.И., Голивец Т.П., Хамнагадаев И.И. 2022. Клинические и патоморфологические паттерны диффузного альвеолярного поражения, обусловленного COVID-19, у пациентов, нуждающихся в респираторной поддержке. Актуальные проблемы медицины. 45 (1): 39–54. DOI: 10.52575/2687-0940-2022-45-1-39-54

Clinical and pathological patterns of diffuse alveolar damage due to COVID-19 in patients requiring respiratory support

Eduard M. Khodosh¹, Igor V. Ivakhno¹, Olga A. Efremova², Natalia I. Obolonkova²,
Tatyana P. Golivets², Igor I. Khamnagadaev²

¹ Kharkov medical academy of postdegree education,
58 Korchagintsev St., Kharkov 61176, Ukraine;

² City clinical hospital № 13,
137 Gagarin Av., Kharkov 61072, Ukraine;

³ City Clinical Multidisciplinary Hospital № 17,
195 Moskovsky Av., Kharkov 61037, Ukraine;

⁴ Belgorod National Research University,
85 Pobedy St., Belgorod 308015, Russia

E-mail: efremova@bsu.ru



Abstract. Acute respiratory distress syndrome and respiratory failure are the main life-threatening conditions in patients with COVID-19. The main reason is, first of all, impaired lung perfusion. Non-invasive ventilation of the lungs can eliminate hypoxemia and reduce inspiratory efforts. The use of mechanical ventilation to prevent self-induced lung injury (P-SILI) is considered as an optimization option. The leading characteristic of the progression of COVID-19 is the gradual transition from edema or atelectasis to less reversible structural changes in the lungs, namely fibrosis. As a result, the mechanics of breathing is disturbed, P_{CO_2} in the arterial blood rises, the work of the respiratory muscles decreases, and there is no response to positive pressure at the end of exhalation in the prone position.

Keywords: diffuse alveolar lesion, COVID-19, respiratory support, surfactant, acute respiratory distress syndrome, non-invasive lung ventilation

For citation: Khodosh E.M., Ivakhno I.V., Efremova O.A., Obolonkova N.I., Golivets T.P., Khamnagadaev I.I. 2022. Clinical and pathological patterns of diffuse alveolar damage due to COVID-19 in patients requiring respiratory support. Challenges in Modern Medicine. 45 (1): 39–54 (in Russian). DOI: 10.52575/2687-0940-2022-45-1-39-54

С декабря 2019 года продолжается пандемическая вспышка, вызванная новой коронавирусной инфекцией SARS-CoV-2. Дебют пандемии зафиксирован в Китае (Ухань) и быстро распространился на все страны мира. Италия стала первой страной в Европе, охваченной эпидемией, а Ломбардия была опустошена за 1 месяц. Госпиталь L. Sacco в Милане и госпиталь папы Иоанна XXIII в Бергамо стали первыми больницами в этом регионе, которые справились с эпидемиологическим кризисом [Пальман и др., 2020].

Нет никакого сомнения, что с момента начала изучаемой пандемии и до настоящего времени опубликовано недостаточно системных клиничко-морфологических обзоров и собственных наблюдений с особенностями патоморфологии COVID-19 и её взаимосвязи с клиникой [Ходош и др., 2020]. Тем не менее развилось понимание целостности организма, его неразрывная и взаимная связь со средой, а также раскрытие механизмов этой связи.

Данное направление стало основанием для нашего исследования. В соответствии с этим нами проведена клиническая, патофизиологическая и гистопатологическая работа, анализирующая пациентов, умерших от COVID-19.

Цель исследования – обобщить клиничко-патофизиологические результаты, а также представить анализ микроскопических исследований легких при SARS-CoV-2, объясняющих этот интерстициальный процесс. Стало понятно, что наиболее распространенным морфологическим проявлением SARS-Cov2 является острое диффузное альвеолярное повреждение (ДАП) паренхимы лёгких, называемое всё ещё пневмонией, при которой возможно развитие острого респираторного дистресс-синдрома (ОРДС). Первоначально это заболевание называлось пневмонией, инфицированной новым коронавирусом (NCIP). ВОЗ переименовала его в COVID-19, что является сокращением от коронавирусной болезни 2019 года, то есть определила более широкое понимание [Глумчер, 2016].

Особенно интересна патоморфология умерших от SARS CoV-2, которая характеризуется ДАП, соответствующим ОРДС с более высоким тромботическим поражением капиллярной системы легочной артерии. Правда, медицине ещё предстоит в полной мере изучить весь доступный ныне богатый материал по этой проблеме. Пока же мы предлагаем более углубленно познать данную патологию с её клиническими особенностями, связями с патофизиологией и респираторной поддержкой. Статья предназначена для врачей и реаниматологов, курирующих пациентов с тяжелой «пневмонией», ассоциированной с SARS-CoV-2. Тяжесть процесса расценивалась по $SpO_2 < 94\%$, отношением парциального давления O_2 в артериальной крови к доле вдыхаемого кислорода ($PaO_2/FiO_2 < 300$ мм рт. ст., частотой дыхания > 30 в 1 мин и распространённостью легочных инфильтратов («матовых стёкол», консолидаций, ретикулярных теней) $> 40–50\%$. В то же время ещё недостаточно изучены эти сложные механизмы взаимодействия в рамках клиничко-терапевтических целей.

Нами проведено аутопсийное исследование 279 случаев с подтвержденным диагнозом COVID-19 по данным полимеразной цепной реакции (ПЦР). Из 279 проанализированных случаев микроскопический диагноз вирусной пневмонии был выявлен в 83,87 % (234/279) случаев. Таким образом, следует считать, что у 16,13 % (45/279) умерших от коронавирусной инфекции имело место инфицированность без пневмонии при вероятном коронавирусом фарингите. COVID-19 в этих случаях мог стать одним из факторов декомпенсации, внезапной смерти при имеющейся хронической патологии. Среди сопутствующих причин смерти в исследованных случаях была разнообразная патология, включая ишемическую болезнь сердца, злокачественные новообразования, системные заболевания соединительной ткани и другие.

В 8,24 % (23/279) вирусная пневмония была очаговой и расценивалась как сопутствующая патология. То есть смерть возникала от других, не связанных с коронавирусной инфекцией заболеваний. В указанных 23 случаях пневмония была смешанной вирусно-бактериальной в 13 % (3/23).

Следует указать, что ДАП, называемое двухсторонней интерстициальной пневмонией, вызванной вирусом SARS-COV-2, является преобладающей причиной смерти умерших больных. В связи с чем острая дыхательная недостаточность явилась непосредственной причиной смерти при ковидной двусторонней пневмонии в 90,99 % (192/211) случаев.

Как видно из приведенных ниже данных (см. таблицу), осложнением коронавирусной пневмонии была бактериальная инфицированность в виде гнойного пневмонического поражения в 14,69 % (31/211). Среди них абсцедирование выявлено в 4 случаях. Абсцессы легких в 3 случаях были без микроскопических проявлений вирусной пневмонии. В единичных случаях наблюдалась эмпиема плевры и фибринозно-гнойный перикардит. Одним из осложнений антибактериальной терапии является присоединение грибковой инфекции. В исследованном материале в 2 случаях, наряду с имеющейся вирусной пневмонией, была диагностирована микроскопически грибковая пневмония. Согласно последним данным больные при COVID-19 нуждаются в антибиотикотерапии в 7–10 % случаев [Wang et al., 2020]. Выжившие после острого COVID-19 могут подвергаться повышенному риску заражения бактериальными, грибковыми (легочный аспергиллез) или другими патогенами, что составляет 25–30 % [Chedid et al., 2021]. Однако эти вторичные инфекции не объясняют стойких и продолжительных последствий постострого COVID-19.

Определенную гиподиагностическую значимость приобретает тромбоэмболия легочной артерии (ТЭЛА), которая выявлена была в 1,90 % (4/211). Из них в 2 случаях ТЭЛА была массивной, то есть с высоким риском, что и явилось непосредственной причиной смерти. В двух случаях наблюдалась ТЭЛА мелких ветвей с развитием очаговых геморрагических инфарктов легких. В двух случаях наблюдались очаговые инфаркты почек и селезенки как результат тромбоэмболии соответствующих сосудов. В одном случае возник острый тромбоз бифуркации аорты на фоне ее атеросклероза. Нельзя не отметить, что данная группа больных получала непрямую антикоагулянтную терапию.

Нередко встречающимися осложнениями антикоагулянтной терапии являются кровотечения. Массивное кровоизлияние передней брюшной стенки, забрюшинного и межмышечного пространства нижних конечностей и в целом кровопотери как непосредственной причины смерти при имеющейся двухсторонней вирусной пневмонии были зафиксированы в 1,90 % (4/211) случаев. Возникновение острой язвы желудка с кровотечением и смертельной кровопотерей при двухсторонней коронавирусной пневмонии выявлено в одном случае. При этом следует иметь в виду, что кровотечение может появляться и при хронической язвенной болезни желудка и двенадцатиперстной кишки. Так, хроническая язва желудка с кровотечением была основным заболеванием в 7 случаях. Из этих 7 случаев очаговая вирусная пневмония присутствовала в 4 случаях, соответственно в 3 случаях имела инфицированность COVID-19 без выявленной микроскопически пневмонии.



Острый инфаркт миокарда и инфаркт головного мозга были выставлены основным заболеванием у 3,23 % (9/279) умерших. Во всех 9 случаях присутствовала вирусная пневмония с различной степенью распространенности. Пневмоторакс как результат синдрома «утечки воздуха» выявлен у двух умерших (см. таблицу).

Таблица
Table

Структура нозологии и осложнений умерших пациентов с COVID-19 (n = 211)
Structure of nosology and complications of deceased patients with COVID-19 (n = 211)

Основное заболевание	Осложнение	n (%) больных
Двухстороннее диффузное альвеолярное повреждение (пневмония), вызванное вирусом SARS-COV-2	Бактериальная инфицированность	31 (14,69 %)
	Грибковая пневмония	2 (0,95 %)
	ТЭЛА	4 (1,90 %)
	Тромбоэмболия сосудов большого круга кровообращения	2 (0,95 %)
	Тромбоз бифуркации аорты	1 (0,47 %)
	Массивное кровоизлияние передней брюшной стенки или забрюшинного пространства	4 (1,90 %)
	Пневмоторакс	2 (0,95 %)
	Острая язва желудка с кровотечением	1 (0,47 %)
	Острая язва желудка с перфорацией	1 (0,47 %)

Наиболее яркой характеристикой болезни является ее неоднозначность, варьирующая от отсутствия симптомов до критического состояния. Правда, к тезису «отсутствие симптомов» следует относиться скептически. В то же время никто не может предсказать, закончится ли лёгкое течение COVID-19 палатой интенсивной терапии. Ведь SARS-CoV и вирус гриппа, также как и SARS-CoV-2, преимущественно инфицируют пневмоциты II типа, приводя к их апоптозу и гибели, вследствие чего снижается синтез сурфактанта [Болевич, Болевич, 2020; Hu et al., 2021]. Потеря сурфактанта, в свою очередь, приводит к спаданию (ателектазированию) одних альвеол и перерастяжению других ближайших альвеол с возможным их разрывом и развитием синдрома «утечки воздуха» (пневмоторакс, пневмомедиастинум) (рис. 1, 2).

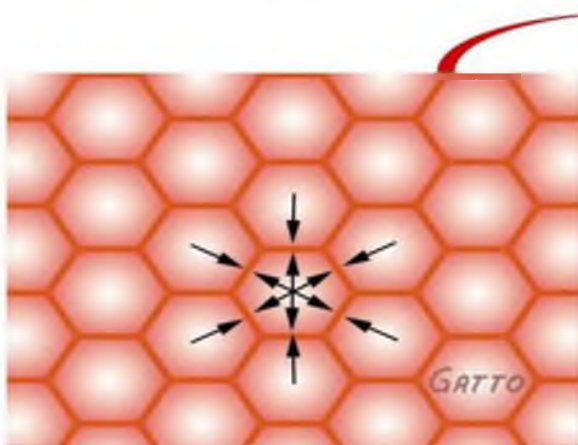


Рис. 1. В норме альвеолы оказывают давление друг на друга, что поддерживает нормальную архитектуру лёгких

Fig. 1. Normally, the alveoli exert pressure on each other, which maintains the normal architectonics of the lungs

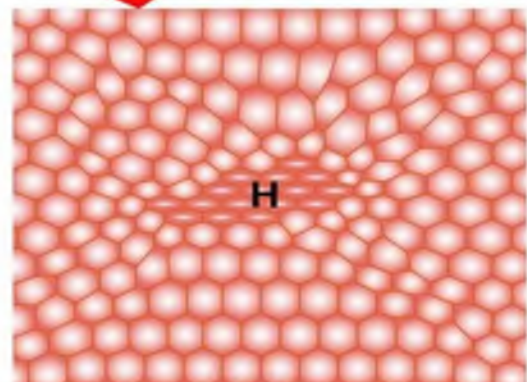


Рис. 2. Некоторые альвеолы спадаются. Соседние альвеолы деформируются и коллабируют

Fig. 2. Some alveoli collapse. Neighboring alveoli are deformed and collapse

Такое морфологическое развитие детерминируется гетерогенностью паренхимы лёгких и, следовательно, разной степенью выраженности дефицита клеток, продуцирующих поверхностные активные вещества, что характерно для синдрома полиорганной недостаточности. Дефицит сурфактанта ответственен и за нарушение санации альвеол и нижних дыхательных путей, что затрудняет перемещение слизи в зону мукоцилиарного транспорта вследствие уменьшения продольного градиента поверхностного давления. Также под воздействием SARS-CoV-2 силы поверхностного натяжения могут вызывать не только спадание альвеол, но и «засасывание» в них «жидкости» из капилляров. Отсюда раннее развитие интерстициального отека при остром респираторном дистресс-синдроме (ОРДС). Силы молекулярного взаимодействия на разделе фаз жидкость/воздух (молекулы воды легче преодолевают межфазный раздел) могут способствовать задержке жидкости в альвеолах – развитию альвеолярного (некардиогенного) отёка, вследствие чего синхронный, прогрессирующий ателектаз приводит к деградациии нормальной структуры легкого. Таким образом, дефицит сурфактанта является мощным фактором, приводящим к включению всех известных патогенетических механизмов развития ОРДС [Grieco et al., 2021].

Едва ли можно сомневаться, что преобладающие патофизиологические механизмы острого COVID-19 включают вирусную нагрузку и её вирулентность, повреждение эндотелия с повреждением микрососудов, дефицит сурфактанта с последующим ателектазированием, нарушение регуляции иммунной системы, выражающееся стимуляцией гипервоспалительного ответа, гиперкоагуляция с последующим тромбозом *in situ* и макротромбозом, дезадаптация ангиотензин-превращающего фермента 2 (ACE2). Особенно интересно и то, что тяжелая пневмония, вызванная COVID-19, в значительной степени совпадает с клиническим определением «классического» ОРДС. Однако постулируется несколько уникальных патофизиологических процессов, характеризующих течение заболевания вплоть до ОРДС – внутрисосудистый тромбоз, вызванный потерей эндотелиального барьера, значительная гипоксическая вазоконстрикция легких в результате эндотелиальной дисфункции и чрезмерный приток крови к разрушенной легочной ткани. Кроме того, не все клинические случаи обеспечивают четкое семантическое различие между тяжелой пневмонией, вызванной вирусом COVID-19, и клиническими проявлениями, что затрудняет их интерпретацию. Известно, что у данных пациентов механика дыхательной системы и клинические результаты, достигнутые при стандартном лечении ОРДС, аналогичны классическому ОРДС. Следовательно, современная респираторная помощь сосредоточена вокруг поддерживающих мер и основана на лечении классического ОРДС [Глыбочко и др., 2020].

И наконец, можно с полным правом сказать, что есть и особенности ОРДС, возникшего вследствие COVID-19, а именно:

1. Низкое минимальное давление входа (*driving pressure*) у пациентов на ИВЛ, похуже на легочный комплаенс, близкий к нормальному, что редко наблюдается у пациентов с традиционным ОРДС.

2. «Тихая гипоксемия», проявляющаяся нормальным комплаенсом, приводящим к тому, что у пациентов сохраняется относительно невысокая работа дыхательных мышц до того момента, когда потребуются интубация (в зависимости от уровня имеющейся у них гипоксемии). Конечно, гипоксемия является паттерном легочного поражения, однако во многих случаях пациенты с COVID-19 продемонстрировали наличие значительной гипоксемии без признаков респираторного дистресса («тихая гипоксемия»).

3. Хорошо рекрутируемые легкие, когда пациенты часто и хорошо отвечают на рекрутмент как с помощью высокого положительного давления в конце выдоха (ПДКВ), так и APRV (вентиляция с освобождением давления) (для последней параметр $n=1$).

4. Хороший ответ на прон-позицию, заключающийся в том, что вместе с типичной компьютерной томографической (КТ)-картиной периферической базальной консолидации возможно существенное развитие ателектаза базальных отделов [Авдеев и др., 2014;



Grieco et al., 2021]. Таким образом, диффузное поражение альвеол при COVID-19 ведет себя не как типичный ОРДС, из чего можно сделать заключение о необходимости модифицированного лечения при COVID-19.

Более того, рождается вопрос: возникшие морфологические изменения характерны для пневмонии или пневмонита? В этой связи определённая тенденция свидетельствует, что ДАП с гиперцитокинемией при COVID-19, взаимодействуя с эндотелием сосудов и альвеолярным комплексом (альвеолоциты и межальвеолярные перегородки), больше характеризуют этот процесс как пневмонит. Необходимо упомянуть и то, что с патофизиологической точки зрения пневмония является результатом размножения возбудителей и «ответом» хозяина на их присутствие в респираторных отделах легких, объединяя, таким образом, вирусную и бактериальную этиологию. Однако важно подчеркнуть, что само по себе размножение микроорганизмов не обязательно приводит к развитию пневмонии. Поэтому важным является разграничение вирусных респираторных инфекций и собственно пневмонии. Вирусные респираторные инфекции (прежде всего грипп, коронавирус), безусловно, являются основным фактором риска воспаления легких. Однако вызываемые вирусами патологические изменения в легочной ткани называть пневмонией не следует и, более того, необходимо четко от нее отграничивать, поскольку подход к лечению этих двух состояний принципиально различен. С этой точки зрения представляется не вполне удачным термин «вирусно-бактериальная пневмония», поскольку собственно бактериальная пневмония качественно отличается от вирусного (чаще всего интерстициального) поражения легких [Чучалин, 2017].

Нельзя также не вспомнить типичное коронавирусное и не характерное для бактериального процесса взаимодействие высоко экспрессируемых на апикальной стороне эпителиальных клеток легких ACE2 с SARS CoV2, что способствует его быстрому распространению вниз по бронхиальному дереву, проникновению в клетки и разрушению их. Наконец, SARS-CoV, вирус гриппа и SARS-CoV-2 инфицируют преимущественно пневмоциты II типа [Petrilli et al., 2020; Tzotzos et al., 2020], приводя к их апоптозу, и, как следствие, снижению синтеза сурфактанта с нарушением функции эндотелия [Wang et al., 2020; Starr et al., 2021].

Как уже было отмечено, системность у больных с COVID-19 проявляется артериальной гипертензией [Yuki et al., 2020], тромбозами [Attaway et al., 2021], поражением почек, легочной эмболией, цереброваскулярными и неврологическими расстройствами, что указывает на вирусологическое повреждение эндотелия, в том числе сосудов, и может рассматриваться как вторичный васкулит [WHO Director-General's opening ..., 2020]. Случаи болезни Kawasaki (системный васкулит) у детей с COVID-19 только подтверждают данную точку зрения.

Конечно, большое значение имеет рассмотрение патологического процесса по элементам и анализ отдельных форм морфологических процессов с их клеточными характеристиками, которые раскрывают внешние и своеобразные различия, присущие той или иной патологии [Ходош и др., 2014]. В этой связи нельзя не отметить и того, что на основе этого классического подхода и создавались различные нозологии при ДАП и COVID-19 со своей морфологией – не исключение.

Итак, в данной работе мы попытались обобщить современную литературу и собственные наблюдения по гистопатологической характеристике ДАП у больных с поражением паренхимы лёгких, вызванной вирусом SARS-Cov2 и бактериальными патогенами (рис. 3, 4, 5).

На основании приведенных случаев мы видим, как на фоне выявленных экзогенных инфекционных патогенов (коронавирусных и бактериальных) возникают несопоставимые гистологические паттерны в паренхиме лёгких, характеризующие разную морфологию и нозологию.

Нельзя обойти и ту особенность и сложность респираторной медицины, которая связана не только с анализом гистопатологических и патофизиологических процессов, но и с установкой, контролем и налаживанием дыхательной аппаратуры. Поэтому мы пытаемся обобщить современную литературу и собственный опыт по использованию оборудования для респираторной поддержки у пациентов с тяжелой пневмонией, вызванной вирусом COVID-19 [Гаврилова и др., 2019].

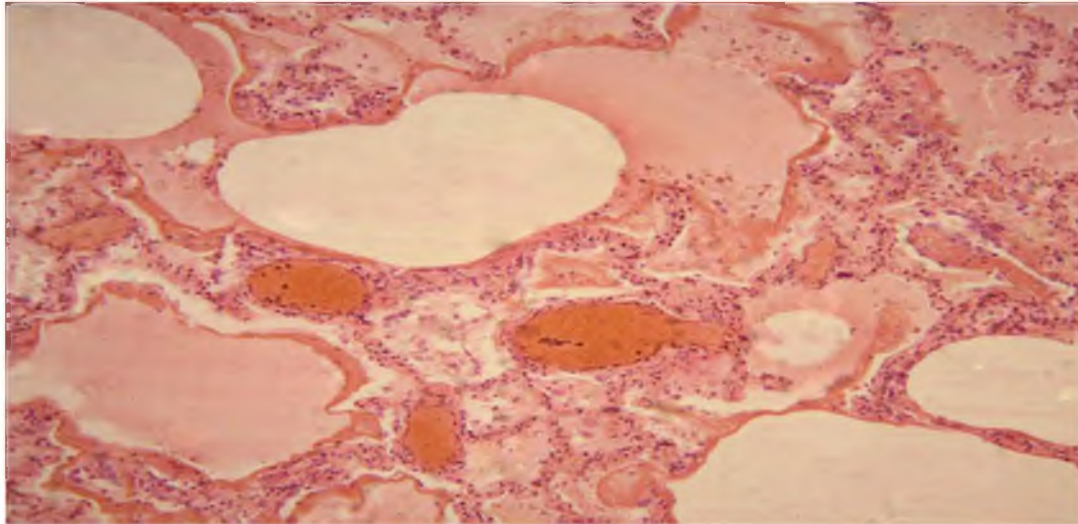


Рис. 3. Изменения в легких у пациента с ковид-пневмонией (ПЦР SARS-COV-2 положительная), ранняя фаза экссудации. Альвеолярный отек, полнокровие сосудов различного калибра, «гиалиновые мембраны» у стенок альвеол. Ув. $\times 100$. Окраска гематоксилин-эозин

Fig. 3. Lung changes in a patient with covid pneumonia (SARS-COV-2 PCR positive), early phase of exudation. Alveolar edema, plethora of vessels of various calibers, «hyaline membranes» near the walls of the alveoli. SW. $\times 100$. Hematoxylin-eosin stain

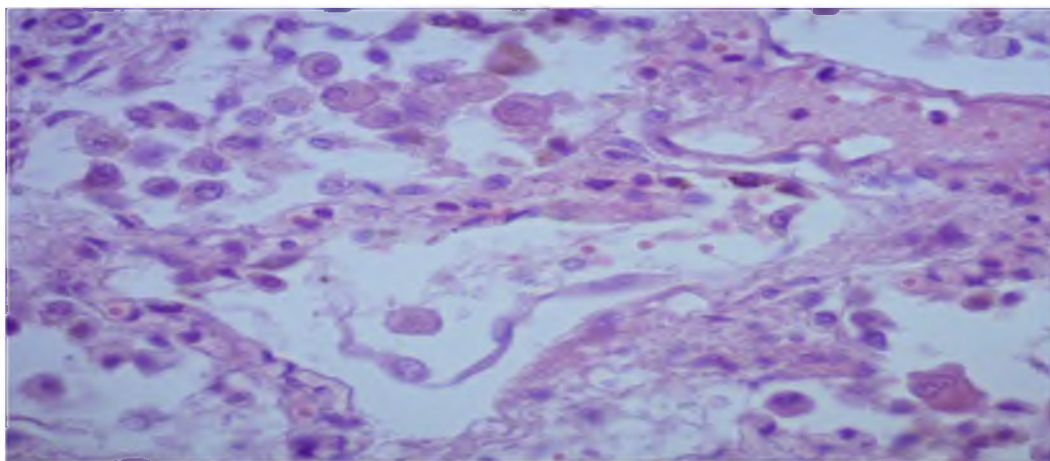


Рис. 4. Легкое умершего больного с диагнозом: COVID-19 (ПЦР SARS-COV-2 положительная), ранняя фаза экссудации. В просветах альвеол и интерстиции легкого инфильтрат, представленный мононуклеарами, преимущественно макрофагами (крупные округлые клетки), сегментоядерные лейкоциты отсутствуют. Ув. $\times 400$. Окраска гематоксилин-эозин

Fig. 4. Lung of a deceased patient diagnosed with COVID-19 (PCR SARS-COV-2 positive), early phase of exudation. In the lumen of the alveoli and the interstitium of the lung, there is an infiltrate represented by mononuclear cells, mainly macrophages (large rounded cells), segmented leukocytes are absent. SW. $\times 400$. Hematoxylin-eosin stain

Наиболее общий подход при респираторной дотации предусматривает титрование кислородной терапии во избежание гипероксемии [Chu et al., 2020; Greenhalgh et al., 2020] и гипоксемии [Siemieniuk et al., 2018], что рекомендуется при острой гипоксемической дыхательной недостаточности. Диапазон насыщения кислородом 90–96 %, подтвержденный оксиметрией, является необходимым. Для пациентов, которым требуется инвазивная вентиляция легких (ИВЛ), первой целью является предотвращение высоких дыхательных объемов, которые связаны с повреждением легких [Brower et al., 2000; Barrot et al., 2020].

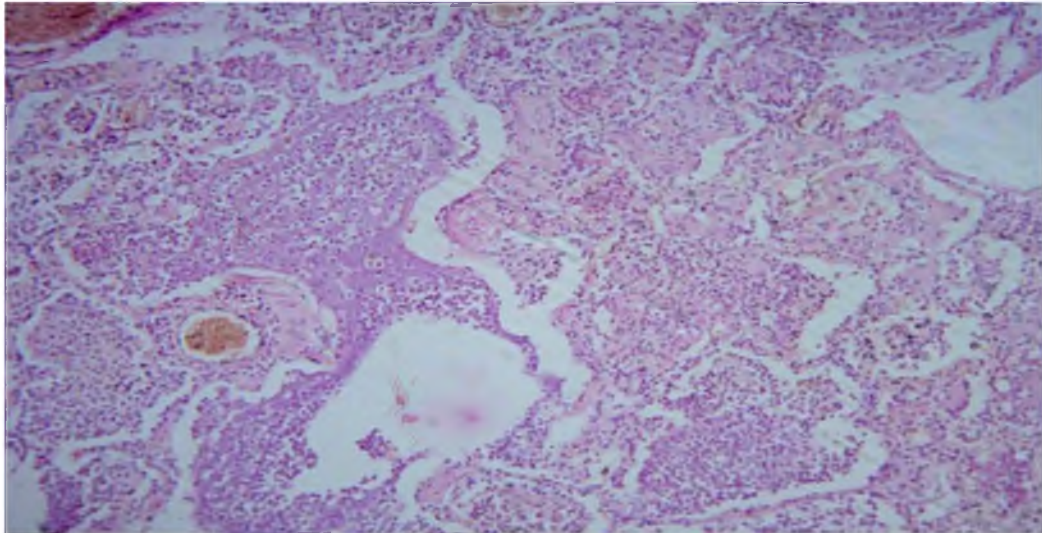


Рис. 5. Легочная паренхима умершего от пневмококковой пневмонии. Микроскопически – диффузная гнойная пневмония: межальвеолярные перегородки не утолщены, в просвете альвеол фибринозно-гнойный экссудат, без богатой белком жидкости. Ув. $\times 100$. Окраска гематоксилин-эозин
Fig. 5. Pulmonary parenchyma of a deceased from pneumococcal pneumonia. Microscopically - diffuse purulent pneumonia: the interalveolar septa are not thickened, in the lumen of the alveoli there is fibrinous-purulent exudate, without protein-rich fluid. SW. $\times 100$. Hematoxylin-eosin stain

Есть точка зрения, что подобное повреждение может произойти из-за устойчивого высокого дыхательного объема во время спонтанного дыхания, также известного как самоиндуцированное повреждение легких (P-SILI) [Mascheroni et al., 1988; Slutsky, Ranieri, 2013; Carteaux et al., 2016]. Хотя это не подтверждено в контролируемых клинических испытаниях, оценка напряжения, известная как дыхательное давление или управляющее давление (определяемое как отношение дыхательного объема к эластичности дыхательной системы), позволяет согласовать объем подачи с механикой дыхательной системы и обеспечивает оптимальные механические параметры вентиляции. В наблюдательном исследовании ARDS (Acute Respiratory Distress Syndrome), не связанном с COVID-19, было показано, что 75 % положительного эффекта от лечения было связано со снижением дополнительного давления [Amato et al., 2015; Brochard et al., 2017].

Вторая цель ИВЛ при ОРДС – предотвратить постоянное открытие и закрытие альвеол, что может привести к повреждению легких (ателектотравме). Положительное давление в конце выдоха (ПДКВ) титруется, чтобы альвеолярные единицы оставались открытыми на протяжении всего дыхательного цикла. Несколько рандомизированных контролируемых исследований с оптимальным отбором в группу исследования показали клинические результаты, аналогичные результатам в контрольной группе [Brower et al., 2004; Chatburn, van der Staay, 2019], где параметр высокого ПДКВ был отнесен к фактору, приносящему потенциальный вред [Meade et al., 2017]. В результате преимущества параметра высокого ПДКВ очевидны только при снижении дыхательного давления, т. е. меньшем напряжении для данного дыхательного объема [Grasso et al., 2020].

Возможность рекрутирования (способность открывать и удерживать альвеолы открытыми) можно оценить у постели больного, рассчитав соотношение рекрутмент/инфляция (R/I) [Cavalcanti et al., 2017; Chen et al., 2017]. Для пациентов без дыхательной недостаточности использование таблицы с высоким ПДКВ и F_{iO_2} может быть предпочтительным при мониторинге сердечного выброса и механики дыхания [Pan et al., 2020].

Вентиляция на животе и нервно-мышечная блокада (НМБ) являются частыми вспомогательными средствами при лечении ОРДС. Вентиляция в положении лежа на животе способствует задействию легких и улучшает соотношение вентиляции и перфузии,

создавая более равномерное распределение транспульмонального давления во всей грудной клетке. Многоцентровое проспективное рандомизированное контролируемое исследование показало, что среди пациентов с тяжелой гипоксемической дыхательной недостаточностью ($P_aO_2/F_iO_2 < 150$) положение лежа > 16 часов в день было связано со снижением 28-дневной смертности [Guérin et al., 2020; Karbing et al., 2020]. НМБ при раннем ОРДС потенциально снижает нагрузку на легкие, устраняя спонтанную дыхательную активность. Несмотря на более ранние обнадеживающие результаты, недавний метаанализ пяти рандомизированных контролируемых исследований не показал положительного эффекта в отношении смертности с умеренным снижением риска баротравмы и улучшении оксигенации в течении 48 часов у пациентов с тяжелым ОРДС [Ho et al., 2020].

Вера в то, что принципы респираторной поддержки при лечении классического ОРДС должны применяться и в CARDS, была поставлена под сомнение, когда более ранние серии пациентов с COVID-19 указали на два разных фенотипа дыхательной недостаточности [Gattinoni et al., 2020]. В серии случаев ($n = 16$) было отмечено, что пациенты имели низкую эластичность, низкое соответствие вентиляции и перфузии, низкую возможность рекрутирования и массу легких, которые они назвали «L-типом». Вероятно, такое несоответствие вентиляционной перфузии относительно нормальной механики было связано с потерей регуляции легочной перфузии и гипоксической вазоконстрикцией. Остальные случаи больше соответствовали классическому ОРДС (высокая эластичность, высокое соотношение вентиляция/перфузия, высокая способность к рекрутированию и вес легких), называемому «H-типом». Авторы предположили, что пациентам с L-типом может не требоваться вентиляция с низким дыхательным объемом, а попытки привлечения ИВЛ могут принести вред. Кроме того, исследователи пришли к выводу, что больным с небольшим количеством инфильтратов, низкой эластичностью и при гипоксемии следует раньше назначить искусственную вентиляцию легких, чтобы предотвратить спонтанные высокие дыхательные объемы, генерируемые пациентами. Эта предполагаемая потребность в другом лечении была оспорена на основании неубедительных доказательств серии случаев P-SILI и CARDS, которые выявили механику дыхательной системы, аналогичную классической ARDS [Fan et al., 2020; Tobin et al., 2020].

Заключение

Текущие отчеты отражают наш опыт и подтверждают нашу точку зрения в том, что значительную часть больных с ДАП (пневмонией), вызванной COVID-19, можно лечить неинвазивно (например, с помощью высокопоточной назальной канюли или неинвазивной вентиляции) вместо ИВЛ. Мы рекомендуем использовать весь спектр неинвазивных и инвазивных методов для респираторной поддержки. Тщательный мониторинг признаков при неинвазивной вентиляции имеет решающее значение для достижения оптимальных результатов. Экстракорпоральная мембранная оксигенация доступна для пациентов с рефрактерной гипоксемией после указанных выше методов [Schmidt et al., 2020], но нечасто [Ferrando et al., 2020].

Список источников

WHO Director-General's opening remarks at the media briefing on COVID-19 11 March 2020. URL: <https://www.who.int/dg/speeches/detail/who-director-general-s-opening-remarks-at-the-media-briefing-on-covid-19---11-march-2020> (accessed 15.06.2020).

Список литературы

Авдеев С.Н. и др. 2014. Интенсивная терапия в пульмонологии. Под ред. С.Н. Авдеева. Российское респираторное о-во. Москва. Атмосфера, 304 с.
Болевич С.Б., Болевич С.С. 2020. Комплексный механизм развития COVID-19. Сеченовский вестник. 11 (2): 50–61. <https://doi.org/10.47093/2218-7332.2020.11.2.50-61>



- Гаврилова А.А., Бонцевич Р.А., Прозорова Г.Г., Компаниец О.Г., Кириченко А.А., Кроткова И.Ф., Мироненко Е.В., Лучинина Е.В., Шагиева Т.М., Барышева В.О., Кетова Г.Г., Мартыненко И.М., Шестакова Н.В., Галкина И.П., Максимов М.Л., Осипова О.А., Милютин Е.В. 2019. Сравнительный анализ знаний врачей с разным стажем работы по вопросам терапии внебольничной пневмонии. Проект «KNOCAP», II фаза (2017–2019). Научные результаты биомедицинских исследований. 5 (4): 78–92. doi: 10.26641/2307-0404.2020.1.200402.
- Глумчер Ф.С. 2016. Острый респираторный дистресс-синдром: определение, патогенез, терапия. Містечтво лікування. С. 22–31. <https://m-l.com.ua/?aid=362>
- Глыбочко П.В., Фомин В.В., Авдеев С.Н., Моисеев С.В., Яворовский А.Г., Бровко М.Ю., Умбетова К.Т., Алиев В.А., Буланова Е.Л., Бондаренко И.Б., Волкова О.С., Гайнитдинова В.В., Гнеушева Т.Ю., Дубровин К.В., Капустина В.А., Краева В.В., Мерждоева З.М., Нуралиева Г.С., Ногтев П.В., Панасюк В.В., Политов М.Е., Попов А.М., Попова Е.Н., Распопина Н.А., Роюк В.В., Сорокин Ю.Д., Трушенко Н.В., Халикова Е.Ю., Царева Н.А., Чикина С.Ю., Чичкова Н.В., Акулкина Л.А., Буланов Н.М., Ермолова Л.А., Зыкова А.С., Китбалян А.А., Моисеев А.С., Потапов П.П., Тао Е.А., Шоломова В.И., Щепалина А.А., Яковлева А.А. 2020. Клиническая характеристика 1007 больных тяжелой SARS-CoV-2 пневмонией, нуждавшихся в респираторной поддержке. Клин фармакол тер. 29 (2): 21–29. DOI 10.32756/0869-5490-2020-2-21-29
- Пальман А.Д., Андреев Д.А., Сучкова С.А. 2020. Немая гипоксемия у пациента с тяжелой SARS-CoV-2-пневмонией. Сеченовский вестник. 11 (2): 87–91. <https://doi.org/10.47093/2218-7332.2020.11.2.87-91>
- Ходош Э.М., Грифф С.Л., Ивахно И.В. 2020. Клинико-лучевые и морфологические особенности COVID-19 ассоциированной пневмонии в динамике заболевания. Актуальные проблемы медицины. 43 (4): 473–489. DOI: 10.18413/2687-0940-2020-43-4-473-489
- Ходош Э.М., Ефремова О.А., Хорошун Д.А. 2014. Симптом «матового стекла»: клинико-лучевая параллель. Научные ведомости Белгородского государственного университета. Серия: Медицина. Фармация. 18 (189): 11–23.
- Чучалин А.Г. 2017. Респираторная медицина Том 1. 1303 с.
- Acute Respiratory Distress Syndrome Network, Brower R.G., Matthay M.A., Morris A., Schoenfeld D., Thompson B.T., Wheeler A. 2000. Ventilation with lower tidal volumes as compared with traditional tidal volumes for acute lung injury and the acute respiratory distress syndrome. N. Engl. J. Med. 342 (18): 1301–1308. doi: 10.1056/NEJM200005043421801.
- Amato M.B., Meade M.O., Slutsky A.S., Brochard L., Costa E.L., Schoenfeld D.A., Stewart T.E., Briel M., Talmor D., Mercat A., Richard J.C., Carvalho C.R., Brower R.G. 2015. Driving pressure and survival in the acute respiratory distress syndrome. N. Engl. J. Med. 372 (8): 747–55. doi: 10.1056/NEJMsa1410639.
- Attaway A.H., Scheraga R.G., Bhimraj A., Biehl M., Hatipoğlu U. 2021. Severe Covid-19 pneumonia: pathogenesis and clinical management. BMJ. 372: n436. doi: 10.1136/bmj.n436.
- Barrot L., Asfar P., Mauny F., Winiszewski H., Montini F., Badie J., Quenot J.P., Pili-Floury S., Bouhemad B., Louis G., Souweine B., Collange O., Pottecher J., Levy B., Puyraveau M., Vettoretti L., Constantin J.M., Capellier G. 2020. LOCO2 Investigators and REVA Research Network. Liberal or Conservative Oxygen Therapy for Acute Respiratory Distress Syndrome. N. Engl. J. Med. 382 (11): 999–1008. doi: 10.1056/NEJMoa1916431.
- Brochard L., Slutsky A., Pesenti A. 2017. Mechanical Ventilation to Minimize Progression of Lung Injury in Acute Respiratory Failure. Am. J. Respir. Crit. Care. Med. 195 (4): 438–442. doi: 10.1164/rccm.201605-1081CP. PMID: 27626833.
- Brower R.G., Lanken P.N., MacIntyre N., Matthay M.A., Morris A., Ancukiewicz M., Schoenfeld D., Thompson B.T. 2004. National Heart, Lung, and Blood Institute ARDS Clinical Trials Network. Higher versus lower positive end-expiratory pressures in patients with the acute respiratory distress syndrome. N. Engl. J. Med. 351 (4): 327–36. doi: 10.1056/NEJMoa032193.
- Carteaux G., Millán-Guilarte T., De Prost N., Razazi K., Abid S., Thille A.W., Schortgen F., Brochard L., Brun-Buisson C., Mekontso Dessap A. 2016. Failure of Noninvasive Ventilation for De Novo Acute Hypoxemic Respiratory Failure: Role of Tidal Volume. Crit. Care. Med. 44 (2): 282–90. doi: 10.1097/CCM.0000000000001379.

- Chatburn R.L., van der Staay M. 2019. Driving Pressure or Tidal Pressure: What a Difference a Name Makes. *Respir Care*. 64 (9): 1176–1179. doi: 10.4187/respcare.07233.
- Chedid M., Waked R., Haddad E., Chetata N., Saliba G., Choucair J. 2021. Antibiotics in treatment of COVID-19 complications: a review of frequency, indications, and efficacy. *J. Infect. Public Health*. 14 (5): 570–576. doi: 10.1016/j.jiph.2021.02.001.
- Chen L., Del Sorbo L., Grieco D.L., Junhasavasdikul D., Rittayamai N., Soliman I., Sklar M.C., Rauseo M., Ferguson N.D., Fan E., Richard J.M., Brochard L. 2020. Potential for Lung Recruitment Estimated by the Recruitment-to-Inflation Ratio in Acute Respiratory Distress Syndrome. A Clinical Trial. *Am. J. Respir. Crit. Care. Med*. 201 (2): 178–187. doi: 10.1164/rccm.201902-0334OC.
- Chu D.K., Kim L.H., Young P.J., Zamiri N., Almenawer S.A., Jaeschke R., Szczeklik W., Schünemann H.J., Neary J.D., Alhazzani W. 2018. Mortality and morbidity in acutely ill adults treated with liberal versus conservative oxygen therapy (IOTA): a systematic review and meta-analysis. *Lancet*. 391 (10131): 1693–1705. doi: 10.1016/S0140-6736(18)30479-3.
- Fan E., Beitler J.R., Brochard L., Calfee C.S., Ferguson N.D., Slutsky A.S., Brodie D. 2020. COVID-19-associated acute respiratory distress syndrome: is a different approach to management warranted? *Lancet Respir Med*. 8 (8): 816–821. doi: 10.1016/S2213-2600(20)30304-0. Epub 2020 Jul 6.
- Ferrando C., Suarez-Sipmann F., Mellado-Artigas R., Hernández M., Gea A., Arruti E., Aldecoa C., Martínez-Pallí G., Martínez-González M.A., Slutsky A.S., Villar J. 2020. COVID-19 Spanish ICU Network. Clinical features, ventilatory management, and outcome of ARDS caused by COVID-19 are similar to other causes of ARDS. *Intensive Care Med*. 46 (12): 2200–2211. doi: 10.1007/s00134-020-06192-2.
- Gattinoni L., Coppola S., Cressoni M., Busana M., Rossi S., Chiumello D. 2020. COVID-19 Does Not Lead to a «Typical» Acute Respiratory Distress Syndrome. *Am. J. Respir. Crit. Care. Med*. 201 (10): 1299–1300. doi: 10.1164/rccm.202003-0817LE.
- Grasso S., Mirabella L., Murgolo F., Di Mussi R., Pisani L., Dalfino L., Spadaro S., Rauseo M., Lamanna A., Cinnella G. 2020. Effects of Positive End-Expiratory Pressure in «High Compliance» Severe Acute Respiratory Syndrome Coronavirus 2 Acute Respiratory Distress Syndrome. *Crit. Care. Med*. 48 (12): e1332-e1336. doi: 10.1097/CCM.0000000000004640.
- Greenhalgh T., Knight M., A'Court C., Buxton M., Husain L. 2020. Management of post-acute covid-19 in primary care. *BMJ*. 11 (370): m3026. doi: 10.1136/bmj.m3026.
- Grieco D.L., Menga L.S., Cesarano M., Rosà T., Spadaro S., Bitondo M.M., Montomoli J., Falò G., Tonetti T., Cutuli S.L., Pintaudi G., Tanzarella E.S., Piervincenzi E., Bongiovanni F., Dell'Anna A.M., Delle Cese L., Berardi C., Carelli S., Bocci M.G., Montini L., Bello G., Natalini D., De Pascale G., Velardo M., Volta C.A., Ranieri V.M., Conti G., Maggiore S.M., Antonelli M.; COVID-ICU Gemelli Study Group. Effect of Helmet Noninvasive Ventilation vs High-Flow Nasal Oxygen on Days Free of Respiratory Support in Patients With COVID-19 and Moderate to Severe Hypoxemic Respiratory Failure: The HENIVOT Randomized Clinical Trial. *JAMA*. 2021 May 4; 325 (17): 1731–1743. doi: 10.1001/jama.2021.4682.
- Guérin C., Reignier J., Richard J.C., Beuret P., Gacouin A., Boulain T., Mercier E., Badet M., Mercat A., Baudin O., Clavel M., Chatellier D., Jaber S., Rosselli S., Mancebo J., Sirodot M., Hilbert G., Bengler C., Richecoeur J., Gannier M., Bayle F., Bourdin G., Leray V., Girard R., Baboi L., Ayzac L. 2013. PROSEVA Study Group. Prone positioning in severe acute respiratory distress syndrome. *N. Engl. J. Med*. 368 (23): 2159–68. doi: 10.1056/NEJMoa1214103.
- Ho A.T.N., Patolia S., Guervilly C. 2020. Neuromuscular blockade in acute respiratory distress syndrome: a systematic review and meta-analysis of randomized controlled trials. *J. Intensive Care*. 8: 12. doi: 10.1186/s40560-020-0431-z.
- Hu B., Guo H., Zhou P., Shi Z.L. 2021. Characteristics of SARS-CoV-2 and COVID-19. *Nat. Rev. Microbiol*. 19 (3): 141–154. doi: 10.1038/s41579-020-00459-7.
- Karbing D.S., Panigada M., Bottino N., Spinelli E., Protti A., Rees S.E., Gattinoni L. 2020. Changes in shunt, ventilation/perfusion mismatch, and lung aeration with PEEP in patients with ARDS: a prospective single-arm interventional study. *Crit. Care*. 24 (1): 111. doi: 10.1186/s13054-020-2834-6.
- Mascheroni D., Kolobow T., Fumagalli R., Moretti M.P., Chen V., Buckhold D. 1988. Acute respiratory failure following pharmacologically induced hyperventilation: an experimental animal study. *Intensive Care Med*. 15 (1): 8–14. doi: 10.1007/BF00255628.



- Meade M.O., Cook D.J., Guyatt G.H., Slutsky A.S., Arabi Y.M., Cooper D.J., Davies A.R., Hand L.E., Zhou Q., Thabane L., Austin P., Lapinsky S., Baxter A., Russell J., Skrobik Y., Ronco J.J., Stewart T.E. 2008 Lung Open Ventilation Study Investigators. Ventilation strategy using low tidal volumes, recruitment maneuvers, and high positive end-expiratory pressure for acute lung injury and acute respiratory distress syndrome: a randomized controlled trial. *JAMA*. 299 (6): 637–45. doi: 10.1001/jama.299.6.637.
- Pan C., Chen L., Lu C., Zhang W., Xia J.A., Sklar M.C., Du B., Brochard L., Qiu H. 2020. Lung Recruitability in COVID-19-associated Acute Respiratory Distress Syndrome: A Single-Center Observational Study. *Am. J. Respir. Crit. Care. Med.* 201 (10): 1294–1297. doi: 10.1164/rccm.202003-0527LE.
- Petrilli C.M., Jones S.A., Yang J., Rajagopalan H., O'Donnell L., Chernyak Y., Tobin K.A., Cerfolio R.J., Francois F., Horwitz L.I. 2020. Factors associated with hospital admission and critical illness among 5279 people with coronavirus disease 2019 in New York City: prospective cohort study. *BMJ*. 22: 369:m1966. doi: 10.1136/bmj.m1966.
- Schmidt M., Hajage D., Lebreton G., Monsel A., Voiriot G., Levy D., Baron E., Beurton A., Chommeloux J., Meng P., Nemlaghi S., Bay P., Leprince P., Demoule A., Guidet B., Constantin J.M., Fartoukh M., Dres M., Combes A. 2020. Groupe de Recherche Clinique en REanimation et Soins intensifs du Patient en Insuffisance Respiratoire aiguE (GRC-RESPIRE) Sorbonne Université; Paris-Sorbonne ECMO-COVID investigators. Extracorporeal membrane oxygenation for severe acute respiratory distress syndrome associated with COVID-19: a retrospective cohort study. *Lancet Respir Med.* 8 (11): 1121–1131. doi: 10.1016/S2213-2600(20)30328-3.
- Siemieniuk R.A.C., Chu D.K., Kim L.H., Güell-Rous M.R., Alhazzani W., Soccia P.M., Karanicolas P.J., Farhoumand P.D., Siemieniuk J.L.K., Satia I., Irusen E.M., Refaat M.M., Mikita J.S., Smith M., Cohen D.N., Vandvik P.O., Agoritsas T., Lytvyn L., Guyatt G.H. 2018. Oxygen therapy for acutely ill medical patients: a clinical practice guideline. *BMJ*. 363: k4169. doi: 10.1136/bmj.k4169.
- Slutsky A.S., Ranieri V.M. 2013. Ventilator-induced lung injury. *N. Engl. J. Med.* 369 (22): 2126–2136. doi: 10.1056/NEJMra1208707. Erratum in: *N. Engl. J. Med.* 2014 Apr 24; 370 (17): 1668–9.
- Starr T.N., Greaney A.J., Addetia A., Hannon W.W., Choudhary M.C., Dings A.S., Li J.Z., Bloom J.D. 2021. Prospective mapping of viral mutations that escape antibodies used to treat COVID-19. *Science*. 371 (6531): 850–854. doi: 10.1126/science.abf9302.
- Tobin M.J., Laghi F., Jubran A. 2020. P-SILI is not justification for intubation of COVID-19 patients. *Ann Intensive Care*. 10 (1): 105. doi: 10.1186/s13613-020-00724-1.
- Tzotzos S.J., Fischer B., Fischer H., Zeitlinger M. 2020. ARDS incidence and outcomes in hospitalized COVID-19 patients: a global literature review. *Crit. Care*. 24: 516. doi: 10.1186 / s13054-020-03240-7 pmid: 32825837
- Wang D., Hu B., Hu C., Zhu F., Liu X., Zhang J., Wang B., Xiang H., Cheng Z., Xiong Y., Zhao Y., Li Y., Wang X., Peng Z. 2020. Clinical Characteristics of 138 Hospitalized Patients With 2019 Novel Coronavirus-Infected Pneumonia in Wuhan, China. *JAMA*. 17; 323 (11): 1061–1069. doi: 10.1001/jama.2020.1585. Erratum in: *JAMA*. 2021 Mar 16; 325 (11): 1113.
- Wang Q., Zhang Y., Wu L., Niu S., Song C., Zhang Z., Lu G., Qiao C., Hu Y., Yuen K.Y., Wang Q., Zhou H., Yan J., Qi J. 2020. Structural and Functional Basis of SARS-CoV-2 Entry by Using Human ACE2. *Cell*. 181 (4): 894–904.e9. doi: 10.1016/j.cell.2020.03.045.
- Writing Group for the Alveolar Recruitment for Acute Respiratory Distress Syndrome Trial (ART) Investigators, Cavalcanti A.B., Suzumura É.A., Laranjeira L.N., Paisani D.M., Damiani L.P., Guimarães H.P., Romano E.R., Regenga M.M., Taniguchi L.N.T., Teixeira C., Pinheiro de Oliveira R., Machado F.R., Diaz-Quijano F.A., Filho M.S.A., Maia I.S., Caser E.B., Filho W.O., Borges M.C., Martins P.A., Matsui M., Ospina-Tascón G.A., Giancursi T.S., Giraldo-Ramirez N.D., Vieira S.R.R., Assef M.D.G.P.L., Hasan M.S., Szczeklik W., Rios F., Amato M.B.P., Berwanger O., Ribeiro de Carvalho C.R. 2017. Effect of Lung Recruitment and Titrated Positive End-Expiratory Pressure (PEEP) vs Low PEEP on Mortality in Patients With Acute Respiratory Distress Syndrome: A Randomized Clinical Trial. *JAMA*. 318 (14): 1335–1345. doi: 10.1001/jama.2017.14171.
- Yuki K., Fujiogi M., Koutsogiannaki S. 2020. COVID-19 pathophysiology: A review. *Clin Immunol*. 215: 108427. doi: 10.1016/j.clim.2020.108427.

References

- Avdeev S.N. i dr. 2014. Intensivnaya terapiya v pul`monologii [Intensive Care in Pulmonology]. Pod red. S.N. Avdeeva. Rossijskoe respiratornoe o-vo. Moskva. Atmosfera, 304 c.
- Bolevich C.B., Bolevich S.S. 2020. Kompleksny`j mexanizm razvitiya SOVID-19 [Complex mechanism of COVID-19 development]. Sechenovskij vestnik. 11 (2): 50–61. <https://doi.org/10.47093/2218-7332.2020.11.2.50-61>
- Gavrilova A.A., Boncevich R.A., Prozorova G.G., Kompaniecz O.G., Kirichenko A.A., Krotkova I.F., Mironenko E.V., Luchinina E.V., Shagieva T.M., Bary`sheva V.O., Ketova G.G., Marty`nenko I.M., Shestakova N.V., Galkina I.P., Maksimov M.L., Osipova O.A., Milyutina E.V. 2019. Sravnitel`ny`j analiz znanij vrachej s razny`m stazhem raboty` po voprosam terapii vnebol`nichnoj pnevmonii [A comparative analysis of physicians' basic knowledge with different work experience in the treatment of community-acquired pneumonia]. Proekt «KNOCAP», II faza (2017–2019). Nauchny`e rezul`taty` biomedicinskix issledovanij. 5 (4): 78–92. doi: 10.26641/2307-0404.2020.1.200402.
- Glumcher F.S. 2016. Ostry`j respiratorny`j distress-sindrom: opredelenie, patogenez, terapiya [Acute Respiratory Distress Syndrome]. Mistecztvo likuvannya. S. 22–31. <https://m-l.com.ua/?aid=362>.
- Gly`bochko P.V., Fomin V.V., Avdeev S.N., Moiseev S.V., Yavorovskij A.G., Brovko M.Yu., Umbetova K.T., Aliev V.A., Bulanova E.L., Bondarenko I.B., Volkova O.S., Gajnitdinova V.V., Gneusheva T.Yu., Dubrovin K.V., Kapustina V.A., Kraeva V.V., Merzhoeva Z.M., Nuralieva G.S., Nogtev P.V., Panasyuk V.V., Politov M.E., Popov A.M., Popova E.N., Raspopina N.A., Royuk V.V., Sorokin Yu.D., Trushenko N.V., Xalikova E.Yu., Czareva N.A., Chikina S.Yu., Chichkova N.V., Akulkina L.A., Bulanov N.M., Ermolova L.A., Zy`kova A.S., Kitbalyan A.A., Moiseev A.S., Potapov P.P., Tao E.A., Sholomova V.I., Shhepalina A.A., Yakovleva A.A. 2020. Klinicheskaya karakteristika 1007 bol`ny`x tyazhelej SARS-CoV-2 pnevmoniej, nuzhdavshixsya v respiratornoj podderzhke [Clinical characteristics of 1007 intensive care unit patients with SARS-CoV-2 pneumonia]. Klin farmakol ter. 29 (2): 21-29 DOI 10.32756/0869-5490-2020-2-21-29
- Pal`man A.D., Andreev D.A., Suchkova S.A. 2020. Nemaya gipoksemiya u pacienta s tyazhelej SARS-CoV-2-pnevmoniej [Silent hypoxemia in a patient with severe SARS-CoV-2 pneumonia]. Sechenovskij vestnik. 11 (2): 87–91. <https://doi.org/10.47093/2218-7332.2020.11.2.87-91>
- Xodosh E.M., Griff S.L., Ivaxno I.V. 2020. Kliniko-luchevy`e i morfologicheskie osobennosti COVID-19 associirovannoj pnevmonii v dinamike zabolevaniya [Clinical radiation and morphological features of COVID-19 associated pneumonia in the dynamics of the disease]. Aktual`ny`e problemy` mediciny`. 43 (4): 473–489. DOI: 10.18413/2687-0940-2020-43-4-473-489.
- Xodosh E.M., Efremova O.A., Xoroshun D.A. 2014. Simptom «matovogo stekla»: kliniko-luchevaya parallel` [Ground-glass opacity: clinical – X-Ray parallel]. Nauchny`e vedomosti Belgorodskogo gosudarstvennogo universiteta. Seriya: Medicina. Farmaciya. 18 (189): 11–23.
- Chuchalin A.G. 2017. Respiratornaya medicina [Respiratory medicine]. Tom 1. 1303 s.
- Acute Respiratory Distress Syndrome Network, Brower R.G., Matthay M.A., Morris A., Schoenfeld D., Thompson B.T., Wheeler A. 2000. Ventilation with lower tidal volumes as compared with traditional tidal volumes for acute lung injury and the acute respiratory distress syndrome. N. Engl. J. Med. 342 (18): 1301–1308. doi: 10.1056/NEJM200005043421801.
- Amato M.B., Meade M.O., Slutsky A.S., Brochard L., Costa E.L., Schoenfeld D.A., Stewart T.E., Briel M., Talmor D., Mercat A., Richard J.C., Carvalho C.R., Brower R.G. 2015. Driving pressure and survival in the acute respiratory distress syndrome. N. Engl. J. Med. 372 (8): 747–55. doi: 10.1056/NEJMsa1410639.
- Attaway A.H., Scheraga R.G., Bhimraj A., Biehl M., Hatipoğlu U. 2021. Severe Covid-19 pneumonia: pathogenesis and clinical management. BMJ. 372: n436. doi: 10.1136/bmj.n436.
- Barrot L., Asfar P., Mauny F., Winiszewski H., Montini F., Badie J., Quenot J.P., Pili-Floury S., Bouhemad B., Louis G., Souweine B., Collange O., Pottecher J., Levy B., Puyraveau M., Vettoretti L., Constantin J.M., Capellier G. 2020. LOCO2 Investigators and REVA Research Network. Liberal or Conservative Oxygen Therapy for Acute Respiratory Distress Syndrome. N. Engl. J. Med. 382 (11): 999–1008. doi: 10.1056/NEJMoa1916431.
- Brochard L., Slutsky A., Pesenti A. 2017. Mechanical Ventilation to Minimize Progression of Lung Injury in Acute Respiratory Failure. Am. J. Respir. Crit. Care. Med. 195 (4): 438–442. doi: 10.1164/rccm.201605-1081CP. PMID: 27626833.



- Brower R.G., Lanken P.N., MacIntyre N., Matthay M.A., Morris A., Ancukiewicz M., Schoenfeld D., Thompson B.T. 2004. National Heart, Lung, and Blood Institute ARDS Clinical Trials Network. Higher versus lower positive end-expiratory pressures in patients with the acute respiratory distress syndrome. *N. Engl. J. Med.* 351 (4): 327–36. doi: 10.1056/NEJMoa032193.
- Carteaux G., Millán-Guilarte T., De Prost N., Razazi K., Abid S., Thille A.W., Schortgen F., Brochard L., Brun-Buisson C., Mekontso Dessap A. 2016. Failure of Noninvasive Ventilation for De Novo Acute Hypoxemic Respiratory Failure: Role of Tidal Volume. *Crit. Care. Med.* 44 (2): 282–90. doi: 10.1097/CCM.0000000000001379.
- Chatburn R.L., van der Staay M. 2019. Driving Pressure or Tidal Pressure: What a Difference a Name Makes. *Respir Care.* 64 (9): 1176–1179. doi: 10.4187/respcare.07233.
- Chedid M., Waked R., Haddad E., Chetata N., Saliba G., Choucair J. 2021. Antibiotics in treatment of COVID-19 complications: a review of frequency, indications, and efficacy. *J. Infect. Public. Health.* 14 (5): 570–576. doi: 10.1016/j.jiph.2021.02.001.
- Chen L., Del Sorbo L., Grieco D.L., Junhasavasdikul D., Rittayamai N., Soliman I., Sklar M.C., Rauseo M., Ferguson N.D., Fan E., Richard J.M., Brochard L. 2020. Potential for Lung Recruitment Estimated by the Recruitment-to-Inflation Ratio in Acute Respiratory Distress Syndrome. A Clinical Trial. *Am. J. Respir. Crit. Care. Med.* 201 (2): 178–187. doi: 10.1164/rccm.201902-0334OC.
- Chu D.K., Kim L.H., Young P.J., Zamiri N., Almenawer S.A., Jaeschke R., Szczeklik W., Schünemann H.J., Neary J.D., Alhazzani W. 2018. Mortality and morbidity in acutely ill adults treated with liberal versus conservative oxygen therapy (IOTA): a systematic review and meta-analysis. *Lancet.* 391 (10131): 1693–1705. doi: 10.1016/S0140-6736(18)30479-3.
- Fan E., Beitler J.R., Brochard L., Calfee C.S., Ferguson N.D., Slutsky A.S., Brodie D. 2020. COVID-19-associated acute respiratory distress syndrome: is a different approach to management warranted? *Lancet Respir Med.* 8 (8): 816–821. doi: 10.1016/S2213-2600(20)30304-0. Epub 2020 Jul 6.
- Ferrando C., Suarez-Sipmann F., Mellado-Artigas R., Hernández M., Gea A., Arruti E., Aldecoa C., Martínez-Pallí G., Martínez-González M.A., Slutsky A.S., Villar J. 2020. COVID-19 Spanish ICU Network. Clinical features, ventilatory management, and outcome of ARDS caused by COVID-19 are similar to other causes of ARDS. *Intensive Care Med.* 46 (12): 2200–2211. doi: 10.1007/s00134-020-06192-2.
- Gattinoni L., Coppola S., Cressoni M., Busana M., Rossi S., Chiumello D. 2020. COVID-19 Does Not Lead to a «Typical» Acute Respiratory Distress Syndrome. *Am. J. Respir. Crit. Care. Med.* 201 (10): 1299–1300. doi: 10.1164/rccm.202003-0817LE.
- Grasso S., Mirabella L., Murgolo F., Di Mussi R., Pisani L., Dalfino L., Spadaro S., Rauseo M., Lamanna A., Cinnella G. 2020. Effects of Positive End-Expiratory Pressure in «High Compliance» Severe Acute Respiratory Syndrome Coronavirus 2 Acute Respiratory Distress Syndrome. *Crit. Care. Med.* 48 (12): e1332-e1336. doi: 10.1097/CCM.0000000000004640.
- Greenhalgh T., Knight M., A'Court C., Buxton M., Husain L. 2020. Management of post-acute covid-19 in primary care. *BMJ.* 11 (370): m3026. doi: 10.1136/bmj.m3026.
- Grieco D.L., Menga L.S., Cesarano M., Rosà T., Spadaro S., Bitondo M.M., Montomoli J., Falò G., Tonetti T., Cutuli S.L., Pintaudi G., Tanzarella E.S., Piervincenzi E., Bongiovanni F., Dell'Anna A.M., Delle Cese L., Berardi C., Carelli S., Bocci M.G., Montini L., Bello G., Natalini D., De Pascale G., Velardo M., Volta C.A., Ranieri V.M., Conti G., Maggiore S.M., Antonelli M.; COVID-ICU Gemelli Study Group. Effect of Helmet Noninvasive Ventilation vs High-Flow Nasal Oxygen on Days Free of Respiratory Support in Patients With COVID-19 and Moderate to Severe Hypoxemic Respiratory Failure: The HENIVOT Randomized Clinical Trial. *JAMA.* 2021 May 4; 325 (17): 1731–1743. doi: 10.1001/jama.2021.4682.
- Guérin C., Reignier J., Richard J.C., Beuret P., Gacouin A., Boulain T., Mercier E., Badet M., Mercat A., Baudin O., Clavel M., Chatellier D., Jaber S., Rosselli S., Mancebo J., Sirodot M., Hilbert G., Bengler C., Richecoeur J., Gainnier M., Bayle F., Bourdin G., Leray V., Girard R., Baboi L., Ayzac L. 2013. PROSEVA Study Group. Prone positioning in severe acute respiratory distress syndrome. *N. Engl. J. Med.* 368 (23): 2159–68. doi: 10.1056/NEJMoa1214103.
- Ho A.T.N., Patolia S., Guervilly C. 2020. Neuromuscular blockade in acute respiratory distress syndrome: a systematic review and meta-analysis of randomized controlled trials. *J. Intensive Care.* 8: 12. doi: 10.1186/s40560-020-0431-z.



- Hu B., Guo H., Zhou P., Shi Z.L. 2021. Characteristics of SARS-CoV-2 and COVID-19. *Nat. Rev. Microbiol.* 19 (3): 141–154. doi: 10.1038/s41579-020-00459-7.
- Karbing D.S., Panigada M., Bottino N., Spinelli E., Protti A., Rees S.E., Gattinoni L. 2020. Changes in shunt, ventilation/perfusion mismatch, and lung aeration with PEEP in patients with ARDS: a prospective single-arm interventional study. *Crit. Care.* 24 (1): 111. doi: 10.1186/s13054-020-2834-6.
- Mascheroni D., Kolobow T., Fumagalli R., Moretti M.P., Chen V., Buckhold D. 1988. Acute respiratory failure following pharmacologically induced hyperventilation: an experimental animal study. *Intensive Care Med.* 15 (1): 8–14. doi: 10.1007/BF00255628.
- Meade M.O., Cook D.J., Guyatt G.H., Slutsky A.S., Arabi Y.M., Cooper D.J., Davies A.R., Hand L.E., Zhou Q., Thabane L., Austin P., Lapinsky S., Baxter A., Russell J., Skrobik Y., Ronco J.J., Stewart T.E. 2008 Lung Open Ventilation Study Investigators. Ventilation strategy using low tidal volumes, recruitment maneuvers, and high positive end-expiratory pressure for acute lung injury and acute respiratory distress syndrome: a randomized controlled trial. *JAMA.* 299 (6): 637–45. doi: 10.1001/jama.299.6.637.
- Pan C., Chen L., Lu C., Zhang W., Xia J.A., Sklar M.C., Du B., Brochard L., Qiu H. 2020. Lung Recruitability in COVID-19-associated Acute Respiratory Distress Syndrome: A Single-Center Observational Study. *Am. J. Respir. Crit. Care. Med.* 201 (10): 1294–1297. doi: 10.1164/rccm.202003-0527LE.
- Petrilli C.M., Jones S.A., Yang J., Rajagopalan H., O'Donnell L., Chernyak Y., Tobin K.A., Cerfolio R.J., Francois F., Horwitz L.I. 2020. Factors associated with hospital admission and critical illness among 5279 people with coronavirus disease 2019 in New York City: prospective cohort study. *BMJ.* 22: 369:m1966. doi: 10.1136/bmj.m1966.
- Schmidt M., Hajage D., Lebreton G., Monsel A., Voiriot G., Levy D., Baron E., Beurton A., Chommeloux J., Meng P., Nemlaghi S., Bay P., Leprince P., Demoule A., Guidet B., Constantin J.M., Fartoukh M., Dres M., Combes A. 2020. Groupe de Recherche Clinique en REanimation et Soins intensifs du Patient en Insuffisance Respiratoire aiguE (GRC-RESPIRE) Sorbonne Université; Paris-Sorbonne ECMO-COVID investigators. Extracorporeal membrane oxygenation for severe acute respiratory distress syndrome associated with COVID-19: a retrospective cohort study. *Lancet Respir Med.* 8 (11): 1121–1131. doi: 10.1016/S2213-2600(20)30328-3.
- Siemieniuk R.A.C., Chu D.K., Kim L.H., Güell-Rous M.R., Alhazzani W., Soccia P.M., Karanicolas P.J., Farhoumand P.D., Siemieniuk J.L.K., Satia I., Iruken E.M., Refaat M.M., Mikita J.S., Smith M., Cohen D.N., Vandvik P.O., Agoritsas T., Lytvyn L., Guyatt G.H. 2018. Oxygen therapy for acutely ill medical patients: a clinical practice guideline. *BMJ.* 363: k4169. doi: 10.1136/bmj.k4169.
- Slutsky A.S., Ranieri V.M. 2013. Ventilator-induced lung injury. *N. Engl. J. Med.* 369 (22): 2126–2136. doi: 10.1056/NEJMra1208707. Erratum in: *N. Engl. J. Med.* 2014 Apr 24; 370 (17): 1668–9.
- Starr T.N., Greaney A.J., Addetia A., Hannon W.W., Choudhary M.C., Dingens A.S., Li J.Z., Bloom J.D. 2021. Prospective mapping of viral mutations that escape antibodies used to treat COVID-19. *Science.* 371 (6531): 850–854. doi: 10.1126/science.abf9302.
- Tobin M.J., Laghi F., Jubran A. 2020. P-SILI is not justification for intubation of COVID-19 patients. *Ann Intensive Care.* 10 (1): 105. doi: 10.1186/s13613-020-00724-1.
- Tzotzos S.J., Fischer B., Fischer H., Zeitlinger M. 2020. ARDS incidence and outcomes in hospitalized COVID-19 patients: a global literature review. *Crit. Care.* 24: 516. doi: 10.1186 / s13054-020-03240-7 pmid: 32825837
- Wang D., Hu B., Hu C., Zhu F., Liu X., Zhang J., Wang B., Xiang H., Cheng Z., Xiong Y., Zhao Y., Li Y., Wang X., Peng Z. 2020. Clinical Characteristics of 138 Hospitalized Patients With 2019 Novel Coronavirus-Infected Pneumonia in Wuhan, China. *JAMA.* 17: 323 (11): 1061–1069. doi: 10.1001/jama.2020.1585. Erratum in: *JAMA.* 2021 Mar 16; 325 (11): 1113.
- Wang Q., Zhang Y., Wu L., Niu S., Song C., Zhang Z., Lu G., Qiao C., Hu Y., Yuen K.Y., Wang Q., Zhou H., Yan J., Qi J. 2020. Structural and Functional Basis of SARS-CoV-2 Entry by Using Human ACE2. *Cell.* 181 (4): 894–904.e9. doi: 10.1016/j.cell.2020.03.045.
- Writing Group for the Alveolar Recruitment for Acute Respiratory Distress Syndrome Trial (ART) Investigators, Cavalcanti A.B., Suzumura É.A., Laranjeira L.N., Paisani D.M., Damiani L.P., Guimarães H.P., Romano E.R., Regenga M.M., Taniguchi L.N.T., Teixeira C., Pinheiro de Oliveira R., Machado F.R., Diaz-Quijano F.A., Filho M.S.A., Maia I.S., Caser E.B., Filho W.O.,



- Borges M.C., Martins P.A., Matsui M., Ospina-Tascón G.A., Giancursi T.S., Giraldo-Ramirez N.D., Vieira S.R.R., Assef M.D.G.P.L., Hasan M.S., Szczeklik W., Rios F., Amato M.B.P., Berwanger O., Ribeiro de Carvalho C.R. 2017. Effect of Lung Recruitment and Titrated Positive End-Expiratory Pressure (PEEP) vs Low PEEP on Mortality in Patients With Acute Respiratory Distress Syndrome: A Randomized Clinical Trial. *JAMA*. 318 (14): 1335–1345. doi: 10.1001/jama.2017.14171.
- Yuki K., Fujiogi M., Koutsogiannaki S. 2020. COVID-19 pathophysiology: A review. *Clin Immunol*. 215: 108427. doi: 10.1016/j.clim.2020.108427.

Конфликт интересов: о потенциальном конфликте интересов не сообщалось.

Conflict of interest: no potential conflict of interest related to this article was reported.

ИНФОРМАЦИЯ ОБ АВТОРАХ

INFORMATION ABOUT THE AUTHORS

Ходош Эдуард Михайлович, кандидат медицинских наук, доцент кафедры фтизиатрии и пульмонологии, Харьковская медицинская академия последипломного образования, заведующий 1-м пульмонологическим отделением, коммунальное некоммерческое предприятие «Харьковская городская клиническая больница № 13» Харьковского Городского Совета, член Европейского и председатель Харьковского респираторного сообществ, городской внештатный пульмонолог г. Харькова, Украина

Eduard M. Khodosh, Candidate of Medical Sciences, Associate Professor of the Department of Phthysiology and Pulmonology of the Kharkiv Medical Academy of Postgraduate Education, Head of the 1st Pulmonology Department of the Municipal Non-Profit Enterprise "Kharkiv City Clinical Hospital № 13" of the Kharkiv City Council, member of the European and Chairman of the Kharkiv Respiratory Societies, city freelance pulmonologist in Kharkiv, Ukraine

Ивахно Игорь Владимирович, кандидат медицинских наук, заведующий патологоанатомическим отделением, коммунальное некоммерческое предприятие «Городская клиническая многопрофильная больница № 17» Харьковского Городского Совета

Igor V. Ivakhno, Candidate of Medical Sciences, Head of the Pathological Anatomical Department of the Communal Non-Profit Enterprise «City Clinical Multidisciplinary Hospital No. 17» of the Kharkiv City Council, Ukraine

Ефремова О.А., доктор медицинских наук, доцент, заведующая кафедрой факультетской терапии, медицинский институт НИУ «БелГУ», г. Белгород, Россия

Olga A. Efremova, Doctor of Medical Sciences, Associate Professor, Head of the Department of Faculty Therapy, Medical Institute, Belgorod State Research University, Belgorod, Russia

Оболонкова Наталья Ивановна, кандидат медицинских наук, доцент кафедры факультетской терапии, Медицинский институт НИУ «БелГУ», г. Белгород, Россия

Natalia I. Obolonkova, Candidate of Medical Sciences, Associate Professor of the Department of Faculty Therapy, Medical Institute, Belgorod State Research University, Belgorod, Russia

Голивец Татьяна Павловна, доктор медицинских наук, профессор кафедры госпитальной терапии, Медицинский институт НИУ «БелГУ», г. Белгород, Россия

Tatyana P. Golivets, Doctor of Medical Sciences, Associate Professor, Head of the Department of Hospital Therapy, Medical Institute, Belgorod State Research University, Belgorod, Russia

Хамнагадаев Игорь Иосифович, доктор медицинских наук, профессор кафедры госпитальной терапии, Медицинский институт НИУ «БелГУ», г. Белгород, Россия

Igor I. Khamnagadaev, Doctor of Medical Sciences, Professor of the Department of Hospital Therapy, Medical Institute, Belgorod State Research University, Belgorod, Russia