

МОРФОЛОГИЧЕСКИЕ ОСОБЕННОСТИ ДИСТАЛЬНОГО ОТДЕЛА ЛЕГОЧНЫХ ВЕН У БОЛЬНЫХ С ФИБРИЛЛЯЦИЕЙ ПРЕДСЕРДИЙ ПО ДАННЫМ МУЛЬТИСПИРАЛЬНОЙ КОМПЬЮТЕРНОЙ ТОМОГРАФИИ

Хамнагадаев И.А.^{1,3}, Тарбаева Н.В.², Булавина И.А.³, Термосесов С.А.^{1,3}, Ильич И.А.³, Хамнагадаев И.И.⁴, Кармазановский Г.Г.⁵, Калашников В.Ю.², Школьникова М.А.¹, Коков А.С.^{6,7}

Катетерная изоляция легочных вен (КИЛВ) является операцией выбора у пациентов с пароксизмальной формой фибрилляции предсердий (ФП). Предоперационная оценка вариантов впадения легочных вен (ЛВ) в левое предсердие (ЛП) является важным этапом планирования вмешательства. Существующие анатомические классификации вариантов впадения ЛВ в ЛП, как правило, трудно применимы в клинической практике.

Цель исследования. Классифицировать варианты дистальной анатомии легочных вен у больных с фибрилляцией предсердий по данным мультиспиральной компьютерной томографии (МСКТ).

Материалы и методы. В исследование включено 167 пациентов (80 – женского пола) в возрасте 18-79 лет, которым выполнена МСКТ ЛП и ЛВ для оценки их анатомических особенностей перед выполнением КИЛВ. Пароксизмальная форма ФП – 107 больных (64,1%), персистирующая форма ФП – 39 пациентов (23,3%). В 21 случае (12,6%) форма ФП не уточнена.

Результаты. Выявлены следующие варианты впадения легочных вен (ЛВ) в левое предсердие (ЛП). Вариант 1 – типичная анатомия: наличие четырех отдельных устьев ЛВ (n=88; 52,7%). Вариант 2 – рассыпной тип: наличие трех или более отдельных ипсилатеральных устьев ЛВ (n=36; 21,5%). Вариант 3 – коллектор левых ЛВ: левая верхняя и левая нижняя ЛВ сливаются в один ствол до впадения в ЛП (n=31; 18,6%). Вариант 4 – смешанный тип: сочетание коллектора ЛВ с рассыпным типом строения (n=10; 6%). Вариант 5 – общий ствол контрлатеральных ЛВ: слияние контрлатеральных ЛВ в один ствол до впадения в ЛП (n=1; 0,6%). Вариант 6 – коллектор правых ЛВ (n=1; 0,6%).

Заключение. Дистальная анатомия ЛВ характеризуется выраженной вариабельностью. У больных с ФП типичный анатомический паттерн впадения ЛВ в ЛП встречается в 52,7% случаев. Реже встречаются рассыпной тип строения ЛВ, наличие коллектора ЛВ, а также их сочетание. Коллекторы правых ЛВ и контрлатеральных ЛВ являются крайне редкими анатомическими вариантами. Выделение шести вариантов впадения ЛВ в ЛП (Вариант 1 – типичная анатомия; Вариант 2 – рассыпной тип; Вариант 3 – коллектор левых ЛВ; Вариант 4 – смешанный тип; Вариант 5 – коллектор контрлатеральных ЛВ; Вариант 6 – коллектор правых ЛВ) позволяет описать особенности дистальной анатомии легочных вен по данным МСКТ.

Ключевые слова: фибрилляция предсердий, легочные вены, компьютерная томография.

Контактный автор: Хамнагадаев И.А., e-mail: i@khamnagadaev.ru

Для цитирования: Хамнагадаев И.А., Тарбаева Н.В., Булавина И.А., Термосесов С.А., Ильич И.А., Хамнагадаев И.И., Кармазановский Г.Г., Калашников В.Ю., Школьникова М.А., Коков А.С. Морфологические особенности дистального отдела легочных вен у больных с фибрилляцией предсердий по данным мультиспиральной компьютерной томографии. REJR 2019; 9(1):57-66. DOI:10.21569/2222-7415-2019-9-1-57-66.

Статья получена: 13.02.19

Статья принята: 06.03.19

1 - НИКИ педиатрии
ГБОУ ВПО РНИМУ им.
Н.И. Пирогова
Минздрава России.
2 - ФГБУ «Национальный
медицинский
исследовательский центр
эндокринологии»
Минздрава России.
3 - ГБУЗ «Городская
клиническая больница
им. В.М. Буянова» ДЗ
Москвы.
г. Москва, Россия.
4 - ФГАОУ ВО
«Белгородский
государственный
национальный
исследовательский
университет».
г. Белгород, Россия.
5 - ФГБУ «Национальный
медицинский
исследовательский центр
хирургии им. А.В.
Вишневского»
Минздрава России.
6 - ГБУЗ «НИИ скорой
помощи им. Н.В.
Склифосовского» ДЗ
Москвы.
7 - ФГАОУ ВО «Первый
МГМУ им. И.М.
Сеченова» Минздрава
России (Сеченовский
Университет).
г. Москва, Россия.

PULMONARY VEIN ANATOMY VARIATIONS IN PATIENTS WITH ATRIAL FIBRILLATION: COMPUTED TOMOGRAPHY STUDY

Khamnagadaev I.A.^{1,3}, Bulavina I.A.², Tarbaeva N.V.³, Termosesov S.A.^{1,3}, Ilich I.L.³,
Khamnagadaev I.I.⁴, Karmazanovsky G.G.⁵, Kalashnikov V.Yu.²,
Shkolnikova M.A.¹, Kokov L.S.^{6,7}

Pulmonary vein (PV) isolation is the mainstay of atrial fibrillation (AF) ablation. PV anatomy classifications have been investigated. Despite this they have not been applied to decide the best ablation strategy.

Purpose. To classify the various patterns of the PV anatomy based on multislice computed tomography (CT) evaluation in AF patients.

Methods. CT was performed prior to AF ablation in 167 (80 females) patients aged 18-79 years old, 107 (64.1%) paroxysmal and 39 (23.3%) persistent AF patients, in 21 (12.6%) patients type of AF was not identified.

Results. Subsequent anatomical patterns have been found. Type I (normal anatomy) – four independent PV with four separate ostia (n=88; 52.7%). Type II (dichotomous pattern) – three or more independent ipsilateral PV ostia (n=36; 21.5%). Type III (left common PV ostium) – coalescence of the left superior and left inferior PVs proximal to the left atrium (LA) (n=31; 18.6%). Type IV (combined pattern) – II and III pattern combination (n=10; 6%). Type V (Contralateral PV common ostium) – coalescence of the right and left inferior PVs proximal to the LA (n=1; 0.6%). Type VI (Right common PV ostium) – coalescence of the right PVs proximal to the LA (n=1; 0.6%).

Conclusion. PV anatomy was confirmed to be highly variable. Normal PV anatomical pattern in AF patients has been revealed in 52.7%. Dichotomous PV pattern, left common ostium presence and these combinations have been found less frequently. Common PV trunk and right common ostium were considered to be extremely rare patterns. These findings are supposed to be useful for appropriate ablation strategy selection.

Keywords: Atrial fibrillation, pulmonary veins, computed tomography.

Corresponding author: Khamnagadaev I.A., e-mail: i@khamnagadaev.ru

For citation: Khamnagadaev I.A., Bulavina I.A., Tarbaeva N.V., Termosesov S.A., Ilich I.L., Khamnagadaev I.I., Karmazanovsky G.G., Kalashnikov V.Yu., Shkolnikova M.A., Kokov L.S. Pulmonary vein anatomy variations in patients with atrial fibrillations: computed tomography study. REJR 2019; 9(1):57-66. DOI:10.21569/2222-7415-2019-9-1-57-66.

Received: 13.02.19

Accepted: 16.03.19

Фибрилляция предсердий (ФП) в настоящее время является одной из распространенных аритмий, которая диагностируется у 0,4% населения земного шара и ассоциирована с высоким риском инвалидизации и смертности вследствие кардиогенных тромбоэмболий, а также развития и декомпенсации хронической сердечной недостаточности [1 - 3]. Одной из ведущих причин возникновения ФП может быть эктопическая активность в легочных венах (ЛВ) [2]. Стратегия, направленная на удержание синусового ритма, является более предпочтительной по сравнению с подходом, направленным на контроль частоты сердечных сокращений. В соответствии с рекомендациями Европейского кардиологического общества (2017), катетерная изоляция легочных вен (КИЛВ) может быть ре-

комендована в качестве первой линии лечения пациентов с пароксизмальной формой фибрилляции предсердий [2 - 4].

Эффективность рентгеноэндоваскулярных способов лечения данной патологии остается низкой, приводя к необходимости выполнения повторных вмешательств. По данным Gaita F. et al, через десять лет после однократной КИЛВ отсутствие рецидивов ФП отмечается только в 39% случаев при пароксизмальной и в 25% случаев при персистирующей форме ФП. При выполнении повторных вмешательств десятилетняя эффективность достигает 61% и 44% соответственно [5].

Одним из факторов, ассоциированным с результатами катетерной изоляции легочных вен (ЛВ), является вариабельность их дистальной анатомии. Выявлено, что у пациентов с не-

1 - Research and Clinical Institute for Pediatrics of the Pirogov Russian National Research Medical University.
2 - National research medical center of endocrinology of Ministry of health
3 - V. M. Buyanov city clinical hospital Moscow, Russia.
4 - Belgorod state national research university Belgorod, Russia.
5 - A. V. Vishnevsky national medical research center of surgery, Ministry Of Health
6 - N.I. Sklifosovskiy SRI
7 - I.M. Sechenov Moscow state medical university of Ministry Of Health Of Russia (Sechenov University) Moscow, Russia.

типичной анатомией АВ частота рецидивирования ФП после КИЛВ может быть выше, чем у больных с типичным паттерном впадения АВ в левое предсердие (ЛП) [6]. Среди нетипичных анатомических вариантов наличие коллектора АВ ассоциировано с более низкой частотой рецидивирования ФП после КИЛВ [7 - 10].

По мнению различных исследователей, предоперационное изучение вариационной анатомии легочных вен по данным мультиспиральной компьютерной томографии (МСКТ) является рациональным подходом [2, 11 - 18]. Несмотря на это, ранее разработанные классификации впадения легочных вен в левое предсердие, трудно применимы в клинической практике и не всегда учитывают редкие анатомические варианты.

Цель исследования.

Классифицировать варианты дистальной анатомии легочных вен у больных с фибрилляцией предсердий по данным мультиспиральной компьютерной томографии.

Материалы и методы.

Характеристика пациентов.

В исследование включено 167 пациентов в возрасте 18-79 лет, которым выполнена МСКТ левого предсердия (ЛП) и легочных вен (ЛВ) для оценки их анатомических особенностей перед выполнением катетерной изоляции легочных вен (КИЛВ). Медиана (Ме) возраста составила 60 лет, интерквартильный размах (IQR) – 54-65 лет. Пациентов мужского пола было 87 человек (52,1%), женского – 80 (47,9%). Характеристика пациентов приведена в таблице №1.

Критерии включения в исследование: наличие пароксизмальной или персистирующей формы ФП, в случае подготовки пациента к катетерной изоляции АВ.

Критерии исключения из исследования: постоянная форма ФП, фракция выброса левого желудочка менее 50%, тяжелая экстракардиальная патология, тромбоз полостей сердца, врожденные и приобретенные пороки сердца, кардиомиопатии, ранее перенесенные операции на открытом сердце, наличие противопоказаний к введению рентгеноконтрастных средств.

Исследуемые параметры.

Во всех случаях (n=167) оценены размеры АВ и ЛП по данным МСКТ, а также варианты их впадения в ЛП. При описании клинической характеристики пациентов в 146 случаях (87,4%) учтена форма ФП, наличие артериальной гипертензии (АГ), сахарного диабета (СД) и легочной гипертензии (ЛГ). У 21 пациента (12,6%) данный анализ не выполнен в связи с отсутствием уточненных клинических данных, а также информации, позволяющей разделить пациентов на группы с пароксизмальной и персистирующей формами ФП (табл. №1).

Протокол выполнения мультиспиральной компьютерной томографии.

Все пациенты подписывали информированное согласие на проведение исследования. Мультиспиральная компьютерная томография (МСКТ) выполнялась на 256-срезовом и 64-срезовом компьютерных томографах (Philips Brilliance iCT/Philips Brilliance 64, Германия). Сканирование проводилось при задержке пациентом дыхания на вдохе. Область сканирования – от бифуркации трахеи до верхушки сердца. Исследование проводилось синхронизировано с регистрацией электрокардиограммы, сканирование выполнялось на 40% фазе интервала RR. Использовались следующие параметры сканирования: коллимация 2x128x0,625 мм /64x0,625, напряжение на трубке 100 кВ, экспозиция 150 мАс. Исследование проводилось с внутривенным болюсным введением 80 мл неионного контрастного вещества (Ультравист-370, Bayer, Германия/Йомерон-400, Врассо, Италия) со скоростью 4-5 мл/с, с последующим введением 50 мл физиологического раствора. Запуск сканирования осуществлялся по триггеру болюса, порог плотности на восходящей аорте 110 ед. Н, послепороговая задержка минимальная.

Протокол анализа данных мультиспиральной компьютерной томографии.

Постпроцессорная обработка изображений с толщиной среза 1,0 мм и интервалом реконструкции 0,6 мм проводилась на рабочей станции Brilliance Workspace Portal, Германия. Применялись мультипланарные реконструкции в аксиальной, корональной, сагиттальной, косых проекциях. Выполнялись 3D-реконструкции для определения анатомических вариантов легочных вен (ЛВ). Устья ЛВ определялись визуально на 2D-изображениях. Измерения диаметра устьев ЛВ проводили перпендикулярно устью с использованием реконструкции вдоль оси ЛВ. При длине ствола ЛВ, не превышающей значение медианы, последние считали «короткими». Если длина ствола ЛВ превышала значение медианы данного показателя, то данные стволы ЛВ при анализе расценивались как «длинные».

При описании вариантов впадения легочных вен (ЛВ) в левое предсердие (ЛП) учитывались следующие признаки:

1. Количество отдельных ипсилатеральных устьев ЛВ;
2. Слияние ипсилатеральных ЛВ в один ствол до впадения в ЛП с формированием коллектора ЛВ;
3. Наличие более четырех отдельных устьев ЛВ, впадающих в ЛП.
4. Слияние контралатеральных ЛВ в один ствол до впадения в ЛП с формированием коллектора ЛВ;

Таблица №1. Характеристика пациентов.

Параметры	n	%
Масса тела		
Дефицит массы тела	1	0,6
Нормальная масса тела	22	13,2
Избыточная масса тела	64	38,3
Ожирение	80	47,9
Форма фибрилляции предсердий		
Пароксизмальная	107	64,1
Персистирующая	39	23,3
Разделение на пароксизмальную и персистирующую формы не проведено	21	12,6
Сопутствующие заболевания		
Артериальная гипертония	107	64,1
Сахарный диабет 2 типа	15	9,0
Хроническая сердечная недостаточность	42	25,1
Легочная гипертензия	5	3,0

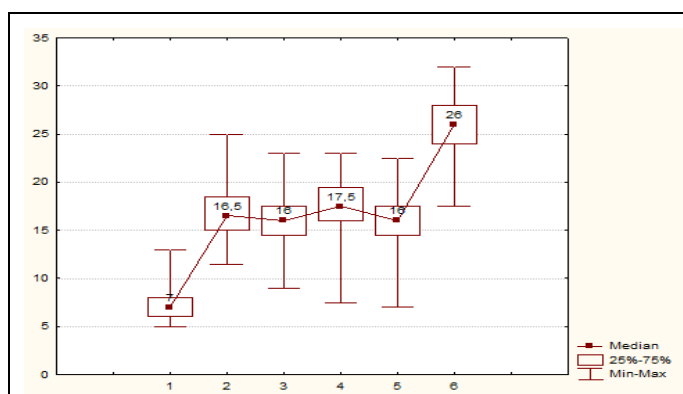


Рис. 1 (Fig. 1)

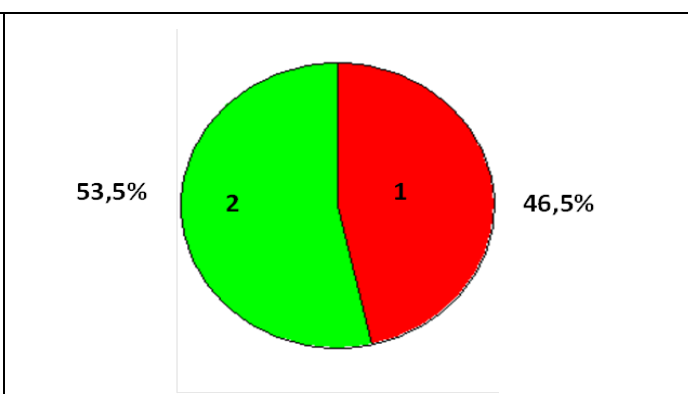


Рис. 2 (Fig. 2)

Рис. 1. Диаметр отдельных устьев и коллекторов легочных вен (ЛВ).

1 – добавочная ЛВ; 2 – левая верхняя ЛВ; 3 – левая нижняя ЛВ; 4 – правая верхняя ЛВ; 5 – правая нижняя ЛВ; 6 – коллектор ЛВ.

Fig. 1. Values of the separate and common pulmonary vein (PV) ostia diameters.

1 – Accessory PV; 2 – Left superior PV; 3 – Left inferior PV; 4 – Right superior PV; 5 – Right inferior PV; 6 – Common PV ostium.

Рис. 2. Диаграмма.

Частота встречаемости длинных и коротких стволов коллекторов легочных (ЛВ) (n=43).

Примечание:

- 1 – короткий ствол ЛВ (длина менее 16 мм);
- 2 – длинный ствол ЛВ (длина = или > 16 мм).

Fig. 2. Diagram.

The prevalence of long and short trunks of the pulmonary veins (PV) with common ostium.

- 1 – short PV trunk (length < 16 mm);
- 2 – long PV trunk (length = or > 16 mm).

5. Сочетание признаков.

Статистический анализ.

Количественные признаки представлены в виде Min – Max (Me, IQR), где Me – медиана, а IQR (25%Q-75%Q) – интерквартильный размах. При статистических расчетах применялись непараметрические критерии. Расчет статистической значимости различий непрерывных признаков проводился по методу Манна-Уитни. Для проверки гипотез о независимости номинальных признаков использовались таблицы сопря-

женности с оценкой критерия Хи-квадрат Пирсона (χ^2). Для исследования силы связи между номинальными признаками использовался коэффициент Cramer's V. При проведении множественных сравнений применялся непараметрический дисперсионный анализ с использованием критерия Краскела-Уоллиса (далее Kruskal-Wallis test). При проверке статистических гипотез принимался 5% уровень значимости. Нулевая гипотеза об отсутствии различий отклонялась, если вероятность ошибочно ее от-

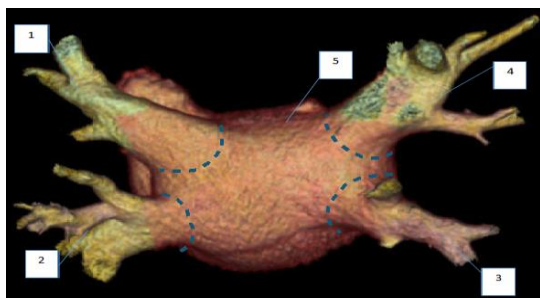


Рис. 3 (Fig. 3)

Рис. 3. 3D-модель.

Типичная анатомия (Вариант 1): отмечается наличие четырех отдельных устьев легочных вен (ЛВ) (n=88; 52,7%). 1 – Левая верхняя ЛВ; 2 – левая нижняя ЛВ; 3 – правая нижняя ЛВ; 4 – правая верхняя ЛВ; 5 – задняя стенка левого предсердия. Вид сзади. Пунктирной линией обозначены устья ЛВ.

Fig. 3. 3D-model.

Normal anatomy (Type 1) (n=88; 52.7%): four independent pulmonary veins with four separate ostia. 1 – Left superior pulmonary vein (PV); 2 – Left inferior PV; 3 – Right inferior PV; 4 – Right superior PV; 5 – Left atrium posterior wall. Posterior view. The dotted lines indicate the PV ostia.

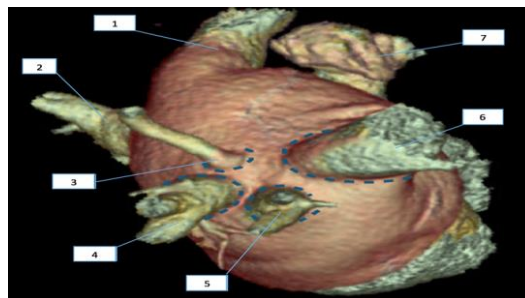


Рис. 4 (Fig. 4)

Рис. 4. 3D-модель.

Рассыпной тип (Вариант 2): наличие трех или более отдельных ипсилатеральных устьев легочных вен (ЛВ). В данном случае отмечается впадение правых ЛВ в левое предсердие (ЛП) четырьмя отдельными устьями (n=36; 21,5%). 1 – Левая верхняя ЛВ; 2 – левая нижняя ЛВ; 3, 5 – добавочные ЛВ справа; 4 – правая нижняя ЛВ; 6 – правая верхняя ЛВ; 7 – ушко ЛП. Вид справа. Пунктирной линией обозначены устья ЛВ справа.

Fig. 4. 3D-model.

Dichotomous pattern (Type 2): three or more independent ipsilateral pulmonary vein (PV) ostia. Right PVs have four independent ostia in this case (n=36; 21.5%). 1 – Left superior PV; 2 – Left inferior PV; 3, 5 – right accessory PVs; 4 – Right inferior PV; 6 – Right superior PV; 7 – Left atrial appendage; Right lateral view. The dotted lines indicate the right PV ostia.

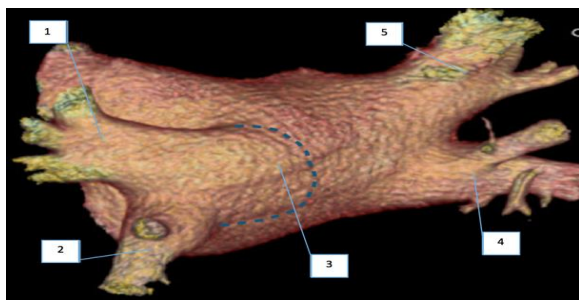


Рис. 5 (Fig. 5)

Рис. 5. 3D-модель.

Коллектор легочных вен (ЛВ) слева (Вариант 3): левая верхняя и нижняя ЛВ сливаются в один ствол до впадения в левое предсердие (ЛП), (n=31; 18,6%). 1 – Левая верхняя ЛВ; 2 – левая нижняя ЛВ; 3 – ствол левых ЛВ; 4 – правая нижняя ЛВ; 5 – правая верхняя ЛВ. Вид сзади слева. Пунктирной линией обозначено устье коллектора ЛВ.

Fig. 5. 3D-model.

Left common pulmonary vein (PV) ostium (Type 3): coalescence of the left superior and left inferior PVs proximal to the left atrium (n=31; 18.6%). 1 – Left superior PV; 2 – Left inferior PV; 3 – Left PV trunk; 4 – Right inferior PV; 5 – Right superior PV. Left posterior oblique view. The dotted lines indicate the common PV ostium

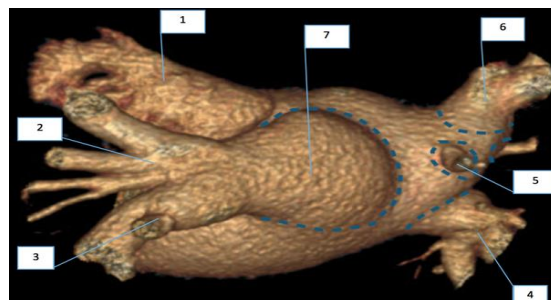


Рис. 6 (Fig. 6)

Рис. 6. 3D-модель.

Смешанный тип (Вариант 4): сочетание коллектора легочных вен (ЛВ) с рассыпным типом строения (n=10; 6%). В данном случае отмечается наличие коллектора ЛВ слева и рассыпного типа справа. 1 – Ушко левого предсердия; 2 – левая верхняя ЛВ; 3 – левая нижняя ЛВ; 4 – правая нижняя ЛВ; 5 – добавочная правая ЛВ; 6 – правая верхняя ЛВ; 7 – ствол ЛВ слева. Вид сзади. Пунктирной линией обозначены устья ЛВ.

Fig. 6. 3D-model.

Combined pattern (Type 4): common pulmonary vein (PV) ostium and dichotomous pattern combination (n=10; 6%). There are a common left PV ostium and right dichotomous pattern in this case. 1 – Left atrial appendage; 2 – Left superior PV; 3 – Left inferior PV; 4 – Right inferior PV; 5 – Right accessory PV; 6 – Right superior PV; 7 – Left PV trunk. Posterior view. The dotted lines indicate the PV ostia.

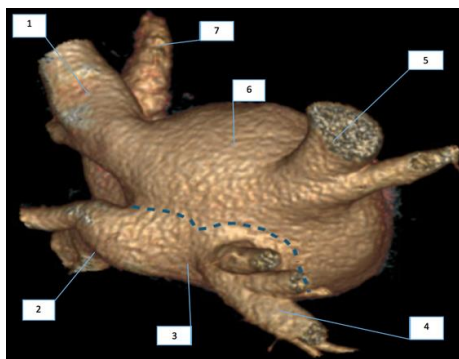


Рис. 7 (Fig. 7)

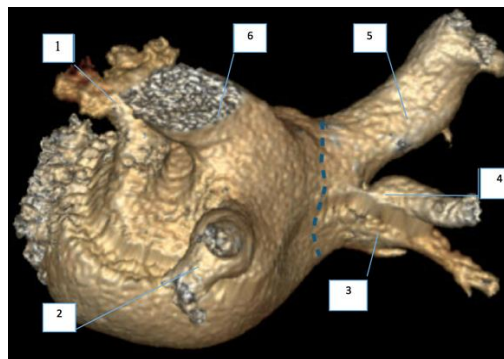


Рис. 8 (Fig. 8)

Рис. 7. 3D-модель.

Коллектор контралатеральных легочных вен (ЛВ) (Вариант 5): слияние контралатеральных ЛВ в один ствол до впадения в левое предсердие (ЛП) (n=1; 0,6%). 1 – Левая верхняя ЛВ; 2 – левая нижняя ЛВ; 3 – общий ствол контралатеральных ЛВ; 4 – правая нижняя легочная вена; 5 – правая верхняя ЛВ; 6 – крыша ЛП; 7 – ушко ЛП. Вид сзади справа. Пунктирной линией обозначено общее устье нижних правой и левой ЛВ.

Fig. 7. 3D-model.

Contralateral pulmonary vein (PV) common ostium (Type 5): coalescence of the right and left inferior PVs proximal to the left atrium (LA) (n=1; 0.6%). 1 – Left superior PV; 2 – Left inferior PV; 3 – Contralateral PV common trunk; 4 – Right inferior PV; 5 – Right superior PV; 6 – LA roof; 7 – LA appendage. Right posterior oblique view. The dotted lines indicate the right and left common PV ostium.

Рис. 8. 3D-модель.

Коллектор легочных вен (ЛВ) справа (Вариант 6): правые ЛВ сливаются с общим стволом до впадения в левое предсердие (ЛП) (n=1; 0,6%). 1 – Ушко левого предсердия; 2 – левая нижняя ЛВ; 3 – правая нижняя ЛВ; 4 – добавочная правая ЛВ; 5 – правая верхняя ЛВ; 6 – левая верхняя ЛВ. Вид сзади слева. Пунктирной линией обозначено устье коллектора ЛВ справа.

Fig. 8. 3D-model.

Right common pulmonary vein (PV) ostium: coalescence of the right PVs proximal to the left atrium (LA) (Type 6): (n=1; 0.6%).

1 – LA appendage; 2 – Left inferior PV; 3 – Right inferior PV; 4 – Right accessory PV; 5 – Right superior PV; 6 – Left superior PV.

Left posterior oblique view. The dotted lines indicate the common ostium of the right PVs.

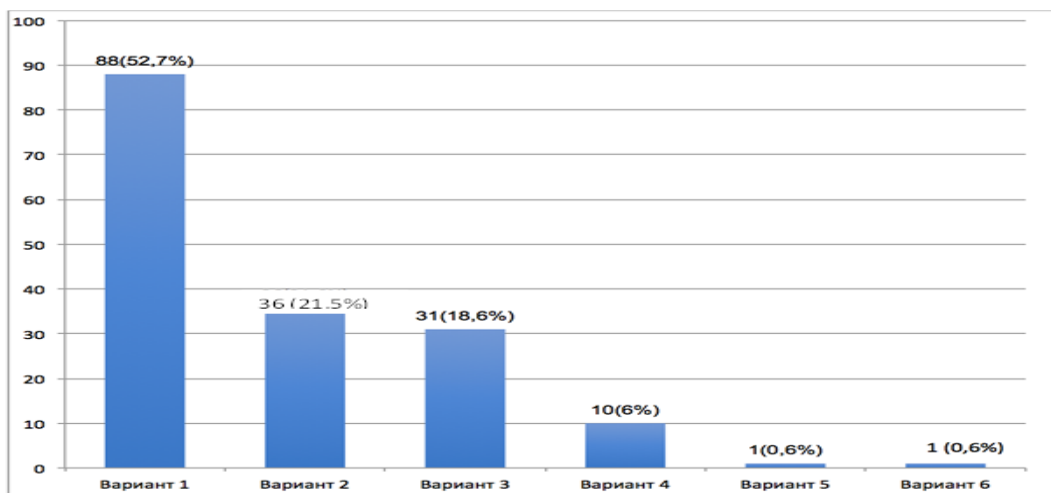


Рис. 9 (Fig. 9)

Рис. 9. Диаграмма.

Варианты дистальной анатомии легочных (ЛВ): Вариант 1 – типичная анатомия; Вариант 2 – расщепной тип; Вариант 3 – коллектор левых ЛВ; Вариант 4 – смешанный тип; Вариант 5 – коллектор контралатеральных ЛВ; Вариант 6 – коллектор правых ЛВ.

Fig. 9. Diagram.

Anatomical variations in pulmonary veins (PV): Type 1 – Normal anatomy; Type 2 – Dichotomous type; Type 3 - Left common PV ostium; Type 4 – Combined pattern; Type 5 – Contralateral PV common ostium; Type 6 – Right common PV ostium.

вергнуть не превышала 5%.

Результаты.

При анализе данных МСКТ выявлена значительная вариабельность диаметров устьев лёгочных вен (ЛВ) при их раздельном впадении в ЛП. Диаметр устья левой верхней ЛВ варьировал в диапазоне 11,5-25 (Me=17, IQR: 15,5-19) мм (n=125). Диаметр левой нижней ЛВ составил 9-23 (Me=16, IQR: 14,7-18) мм (n=125). Правая верхняя ЛВ принимала значения 7,5-23 (Me=17,5, IQR: 16-19,5) мм (n=165). Правая нижняя ЛВ – 7-22,5 (Me=16, IQR: 14,8-17,5) мм (n=165). Выявлено, что диаметр устьев добавочных ЛВ колебался в диапазоне 5-13 (Me=7, IQR: 6-8) мм (n=56) (рис. 1).

У 43 пациентов (25,7%) отмечено образование коллектора ЛВ до впадения в ЛП. Длина ствола коллектора ЛВ составила 7-28 (Me=16, IQR: 11-20) мм. Короткие (длина менее 16 мм) стволы коллектора ЛВ выявлены в 20 из 43 случаев (46,5%), длинные – у 23 из 43 больных (53,5%) (рис. 2).

Выявлены следующие типы коллекторов ЛВ (n=43): коллектор ЛВ слева (n=41; 95,4%), коллектор правых ЛВ (n=1; 2,3%), коллектор контрлатеральных ЛВ (n=1; 2,3%). Диаметр коллекторов ЛВ вен варьировал в диапазоне 17,5-32 (Me=26, IQR: 24-27) мм (рис. 1).

Выявлены следующие варианты впадения ЛВ в ЛП:

1. Типичная анатомия (рис. 3): наличие четырех раздельных устьев ЛВ (n=88; 52,7%).

2. Рассыпной тип (рис. 4): наличие трех и более ипсилатеральных устьев ЛВ (n=36; 21,5%).

3. Коллектор левых ЛВ (рис. 5): левая верхняя и нижняя ЛВ сливаются в один ствол до впадения в ЛП, правые легочные вены впадают в ЛП двумя раздельными устьями (n=31; 18,6%).

4. Смешанный тип (рис. 6): сочетание коллектора ЛВ с одной стороны и рассыпного типа с другой (n=10; 6%).

5. Коллектор контрлатеральных ЛВ (рис. 7): слияние контрлатеральных ЛВ в один ствол до впадения в ЛП (n=1; 0,6%).

6. Коллектор правых ЛВ (рис. 8) (n=1; 0,6%): Правые ЛВ сливаются в общий ствол до впадения в левое предсердие (ЛП).

Выявлено, что при наличии у пациентов фибрилляции предсердий (ФП) типичное впадение ЛВ в ЛП (Вариант 1) встречалось в 52,7% случаев. Рассыпной тип (Вариант 2) – реже (21,5%). Слияние левых ЛВ в один ствол до впадения в ЛП (Вариант 3) обнаружено у 18,6% обследованных. Сочетание коллектора ЛВ с наличием рассыпного типа составило 6%. Коллектор контрлатеральных ЛВ (Вариант 5) и коллектор ЛВ справа (Вариант 6) явились наиболее редкими вариантами впадения ЛВ в ЛП. Суммарная частота встречаемости этих анатомических

паттернов не превысила 1,2% (рис. 9).

Обсуждение.

Типичная анатомия дистального отдела лёгочных вен (ЛВ) у пациентов без анамнестических указаний на фибрилляцию предсердий (ФП) была детально изучена в серии ранее проведенных исследований. Анализируя эти анатомические особенности у пациентов без ФП по данным аутопсий (n=130), Klimek-Piotrowska W. et al. выделили три основных анатомических паттерна: типичная анатомия, левый общий ствол ЛВ и наличие добавочной ЛВ справа. Авторы обнаружили, что частота встречаемости типичного впадения ЛВ в ЛП составляет 71% [19]. В нашей работе типичный вариант впадения ЛВ в ЛП отмечался в 52,7% случаев. Различия в частоте встречаемости анатомических вариантов ЛВ при ФП, по сравнению с таковыми у пациентов без данной тахикардии, объясняет интерес исследователей к данному вопросу [20].

Изучая вариационную анатомию ЛВ перед их катетерной изоляцией, Kato R. et al. описали 6 типов впадения ЛВ в ЛП: «типичная анатомия», «короткий общий левый ствол», «длинный общий левый ствол»; «средняя правая ЛВ»; «две средних ЛВ», «средняя правая ЛВ и верхняя правая добавочная ЛВ». Смешанный тип (Вариант 4), коллектор правых ЛВ (Вариант 6) и коллектор контрлатеральных ЛВ (Вариант 5) в исследовании Kato R. et al. не выделяется, что может быть обусловлено как меньшим (n=28) по сравнению с нашим (n=167) количеством наблюдений, так и акцентом авторов на различные локализации впадения сегментарных вен [21]. Логическим продолжением этой работы стало исследование Marom E. et al., в которой описание анатомии ЛВ основано на подсчете количества устьев ЛВ, впадающих в ЛП, наличия сегментарных вен, а также удаленность их от места впадения в основную ЛВ (n=201). Авторы выделяют 10 паттернов ЛВ справа и 4 слева [22]. Недостатком данной классификации является избыточное количество типов впадения ЛВ в ЛП, затрудняющее ее практическое использование и не учитывающее редкие анатомические вариации, описанные в настоящей работе. Так, в нашем исследовании приведен крайне редко встречающийся вариант впадения ЛВ в ЛП, ранее опубликованный Defaye P. et al. в качестве клинического наблюдения. Как и в нашем исследовании, авторы описали случай слияния контрлатеральных ЛВ в общий ствол, также отмечая крайне редкую встречаемость данной анатомической особенности [23].

Наиболее близкое к нашей классификации описание анатомических вариантов ЛВ привел Bittner A. et al. Авторы описывают 6 анатомических вариантов, выделяя при этом «короткий»

и «длинный» ствол левых АВ [20]. Как и в нашем исследовании, авторы описывают коллектор правых АВ, также указывая на крайне редкую частоту встречаемости данного анатомического варианта. Разделение коллектора левых АВ на два подтипа «короткий» и «длинный» ствол в нашем исследовании не проводилось, в связи с тем, что в настоящее время убедительные доказательства о влиянии этого фактора на течение ФП, а также результаты катетерной абляции в литературе не представлены. Наличие рассыпного типа строения АВ, приведенного в нашем исследовании, Bittner A. et al. не выделяют, отмечая лишь наличие сегментарных вен различной локализации. При этом, наличие дополнительных сегментарных АВ вне зависимости от их места впадения в ЛП может быть ассоциировано с повышением продолжительности воздействия при КИЛВ [24, 25]. В нашем исследовании случаи наличия сегментарных вен объединены в рассыпной тип впадения АВ (Вариант 2) в связи с тем, что наличие более четырех устьев легочных вен может быть взаимосвязано с результатом катетерной абляции.

Список литературы:

1. Wilke, T., Groth, A., Mueller, S., Pfannkuche, M., Verheyen, F., Linder, et al. Incidence and prevalence of atrial fibrillation: an analysis based on 8.3 million patients. *Europace*. 2013; 15 (4): 486–493. doi: 10.1093/europace/eus333. Epub 2012 Dec 6.
2. Camm, A. J., Lip, G. Y., De Caterina, R., Savelieva, I., Atar, D., Hohnloser, S. H., et al. ESC Committee for Practice Guidelines (CPG). 2012 focused update of the ESC Guidelines for the management of atrial fibrillation: an update of the 2010 ESC Guidelines for the management of atrial fibrillation. Developed with the special contribution of the European Heart Rhythm Association. *European Heart Journal*. 2010; 33 (21): 2719–2747.
3. Calkins H., Kuck K.H., Cappato R., Brugada J, Camm A.J., Chen S.A., et al. 2012 HRS/EHRA/ECAS expert consensus statement on catheter and surgical ablation of atrial fibrillation: recommendations for patient selection, procedural techniques, patient management and follow-up, definitions, endpoints, and research trial design. *Heart Rhythm*. 2012; 9 (4): 632–696. doi: 10.1007/s10840-012-9672-7.
4. Bunch, T. J., & Cutler, M. J. Is pulmonary vein isolation still the cornerstone in atrial fibrillation ablation. *Journal of thoracic disease*. 2015; 7 (2): 132. doi: 10.3978/j.issn.2072-1439.2014.12.46.
5. Gaita, F., Scaglione, M., Battaglia, A., Matta, M., Gallo, C., Galatà, M., et al. Very long-term outcome following transcatheter ablation of atrial fibrillation. Are results maintained after 10 years of follow up. *Ep Europace*. 2017; 20 (3): 443–450. doi: 10.21037/jtd.2017.09.128.
6. Sohns, C., Sohns, J. M., Bergau, L., Sossalla, S., Vollmann, D., Lüthje, L., et al. Pulmonary vein anatomy predicts freedom from atrial fibrillation using remote magnetic navigation for circumferential pulmonary vein ablation. *Europace*. 2013; 15 (8): 1136–1142. doi: 10.1093/europace/eut059.
7. Güler, E., Güler G. B., Demir G. G., Kizilirmak F., Güneş H. M., Barutcu İ. et al. Effect of pulmonary vein anatomy and pulmo-

Заключение.

Дистальная анатомия легочных вен характеризуется выраженной вариабельностью. У больных с ФП типичный анатомический паттерн впадения АВ в ЛП встречается в 52,7% случаев. Реже встречаются рассыпной тип строения АВ, наличие коллектора АВ, а также их сочетание. Коллекторы правых АВ и контрлатеральных АВ являются крайне редкими анатомическими вариантами. Выделение шести вариантов впадения АВ в ЛП (Вариант 1 – типичная анатомия; Вариант 2 – рассыпной тип; Вариант 3 – коллектор левых АВ; Вариант 4 – смешанный тип; Вариант 5 – коллектор контрлатеральных АВ; Вариант 6 – коллектор правых АВ) позволяет описать особенности дистальной анатомии легочных вен по данным МСКТ.

Источник финансирования и конфликт интересов.

Авторы данной статьи подтвердили отсутствие финансовой поддержки исследования и конфликта интересов, о которых необходимо сообщить.

- nary vein diameters on outcome of cryoballoon catheter ablation for atrial fibrillation. *Pacing and Clinical Electrophysiology*. 2015; 38 (8): 989–996. doi: 10.1111/pace.12660.
8. Koźluk, E., Zyśko, D., Piątkowska, A., Kiliszek, M., Łodziński, P., Małkowska, S., et al. Effectiveness comparison of various atrial fibrillation ablation methods in patients with common venous trunk. *Advances in clinical and experimental medicine: official organ Wroclaw Medical University*. 2018.
9. Shi, Y., Mi, S., Shi, Y., Wang, H., Li, J., Yu, B., et al. Evaluation of pulmonary vein anatomy using 256-slice computed tomography. *Turkish journal of medical sciences*. 2017; 47 (5): 1526–1534. doi: 10.2174/157340309787048121.
10. Odozynski, G., Forno, A. R. J. D., Lewandowski, A., Nascimento, H. G., & d'Avila A. Paroxysmal Atrial Fibrillation Catheter Ablation Outcome Depends on Pulmonary Veins Anatomy. *Arquivos brasileiros de cardiologia, (AHEAD)*. 2018. doi: 10.5935/abc.20180069.
11. Haissaguerre, M., Jaïs, P., Shah, D. C., Takahashi, A., Hocini, M., Quiniou, G., et al. Spontaneous initiation of atrial fibrillation by ectopic beats originating in the pulmonary veins. *New England Journal of Medicine*. 1998; 339 (10): 659–666. doi: 10.1056/NEJM199809033391003.
12. Стеклов В. И., Морозов Д. А., Емельяненко М. В., Кузьменков Д. В. Псевдоротационная атриография. *Российский электронный журнал лучевой диагностики* 2015; 5 (1): 16–18.
13. Каштанова Н.Ю., Груздев И.С., Кондратьев Е.В., Артюхина Е.А., Яшков М.В., Ревизивили А.Ш. Мультиспиральная компьютерная томография сердца: оптимизация протокола сканирования при проведении неинвазивного картирования сердца перед катетерной абляцией фибрилляции предсердий. *Медицинская визуализация*. 2018; 3: 33–48. <https://doi.org/10.24835/1607-0763-2018-3-33-48>
14. Kiuchi, K., Yoshida, A., Takei, A., Fukuzawa, K., Itoh, M.,

Imamura, K., et al. Topographic variability of the left atrium and pulmonary veins assessed by 3D-CT predicts the recurrence of atrial fibrillation after catheter ablation. *Journal of arrhythmia*. 2015; 31 (5): 286-292. doi: 10.1016/j.joa.2015.03.006.

15. Jongbloed, M. R., Dirksen, M. S., Bax, J. J., Boersma, E., Geleijns, K., Lamb, H. J., et al. Atrial fibrillation: multi-detector row CT of pulmonary vein anatomy prior to radiofrequency catheter ablation—initial experience. *Radiology*. 2005; 234 (3): 702-709. doi: 10.1148/radiol.2343031047.

16. Kanaji, Y., Miyazaki, S., Iwasawa, J., Ichihara, N., Takagi, T., Kuroi, A., et al. Pre-procedural evaluation of the left atrial anatomy in patients referred for catheter ablation of atrial fibrillation. *Journal of cardiology*. 2016; 67 (1): 115-121. doi: 10.1016/j.jjcc.2015.02.016.

17. Thorning, C., Hamady, M., Liaw, J. V. P., Juli, C., Lim, P. B., Dhawan, R., et al. CT evaluation of pulmonary venous anatomy variation in patients undergoing catheter ablation for atrial fibrillation. *Clinical imaging*. 2011; 35 (1): 1-9. doi: 10.1371/journal.pcbi.1006166.

18. Chen, J., Yang, Z. G., Xu, H. Y., Shi, K., Long, Q. H., & Guo, Y. K. Assessments of pulmonary vein and left atrial anatomical variants in atrial fibrillation patients for catheter ablation with cardiac CT. *European radiology*. 2017; 27 (2): 660-670. doi: 10.1007/s00330-016-4411-6.

19. Klimek-Piotrowska, W., Holda, M. K., Piątek, K., Koziej, M., & Holda, J. Normal distal pulmonary vein anatomy. 2016; 4: 1579. doi: 10.7717/peerj.1579.

20. Bittner, A., Mönnig, G., Vagt, A. J., Zellerhoff, S., Wasmer,

K., Köbe, J., et al. Pulmonary vein variants predispose to atrial fibrillation: a case-control study using multislice contrast-enhanced computed tomography. *Europace*. 2011; 13 (10): 1394-1400. doi: 10.1093/europace/eur145.

21. Kato, R., Lickfett, L., Meininger, G., Dickfeld, T., Wu, R., Juang, G., et al. Pulmonary vein anatomy in patients undergoing catheter ablation of atrial fibrillation: lessons learned by use of magnetic resonance imaging. *Circulation*. 2003; 107 (15): 2004-2010. doi: 10.1161/01.CIR.0000061951.81767.4E.

22. Marom, E. M., Herndon, J. E., Kim, Y. H., & McAdams, H. P. Variations in pulmonary venous drainage to the left atrium: implications for radiofrequency ablation. *Radiology*. 2004; 230 (3): 824-829. doi: 10.1148/radiol.2303030315.

23. Defaye, P., Kane, A., & Jacon, P. An unusual connection of the right and left inferior pulmonary veins in the left atrium via a common ostium. *Heart*. 2010; 96 (23): 1951. doi: 10.1136/ha.2010.002899.

24. McLellan, A. J., Ling, L. H., Ruggiero, D., Wong, M. C., Walters, T. E., Nisbet, A., et al. Pulmonary vein isolation: the impact of pulmonary venous anatomy on long-term outcome of catheter ablation for paroxysmal atrial fibrillation. *Heart Rhythm*. 2014; 11 (4): 549-556. doi: 10.1016/j.hrthm.2013.12.025.

25. Wei, H. Q., Guo, X. G., Zhou, G. B., Sun, Q., Yang, J. D., Xie, H. Y., et al. Procedural findings and clinical outcome of second-generation cryoballoon ablation in patients with variant pulmonary vein anatomy. *Journal of cardiovascular electrophysiology*. 2018.

References:

1. Wilke, T., Groth, A., Mueller, S., Pfannkuche, M., Verheyen, F., Linder, et al. Incidence and prevalence of atrial fibrillation: an analysis based on 8.3 million patients. *Europace*. 2013; 15(4): 486-493. doi: 10.1093/europace/eus333. Epub 2012 Dec 6.

2. Camm, A. J., Lip, G. Y., De Caterina, R., Savelieva, I., Atar, D., Hohnloser, S. H., et al. ESC Committee for Practice Guidelines (CPG). 2012 focused update of the ESC Guidelines for the management of atrial fibrillation: an update of the 2010 ESC Guidelines for the management of atrial fibrillation. Developed with the special contribution of the European Heart Rhythm Association. *European Heart Journal*, 2010; 33 (21): 2719-2747.

3. Calkins H., Kuck K.H., Cappato R., Brugada J, Camm A.J., Chen S.A., et al. 2012 HRS/EHRA/ECAS expert consensus statement on catheter and surgical ablation of atrial fibrillation: recommendations for patient selection, procedural techniques, patient management and follow-up, definitions, endpoints, and research trial design. *Heart Rhythm*. 2012; 9 (4): 632-696. doi: 10.1007/s10840-012-9672-7.

4. Bunch, T. J., & Cutler, M. J. Is pulmonary vein isolation still the cornerstone in atrial fibrillation ablation. *Journal of thoracic disease*. 2015; 7 (2): 132. doi: 10.3978/j.issn.2072-1439.2014.12.46.

5. Gaita, F., Scaglione, M., Battaglia, A., Matta, M., Gallo, C., Galatà, M., et al. Very long-term outcome following transcatheter ablation of atrial fibrillation. Are results maintained after 10 years of follow up. *Ep Europace*. 2017; 20 (3): 443-450. doi: 10.21037/jtd.2017.09.128.

6. Sohns, C., Sohns, J. M., Bergau, L., Sossalla, S., Vollmann, D., Lüthje, L., et al. Pulmonary vein anatomy predicts freedom from atrial fibrillation using remote magnetic navigation for cir-

cumferential pulmonary vein ablation. *Europace*. 2013; 15 (8): 1136-1142. doi: 10.1093/europace/eut059.

7. Güler, E., Güler, G. B., Demir, G. G., Kizilirmak, F., Güneş, H. M., Barutcu, İ., et al. Effect of pulmonary vein anatomy and pulmonary vein diameters on outcome of cryoballoon catheter ablation for atrial fibrillation. *Pacing and Clinical Electrophysiology*. 2015; 38 (8): 989-996. doi: 10.1111/pace.12660.

8. Koźluk, E., Zyśko, D., Piątkowska, A., Kiliszek, M., Łodziński, P., Małkowska, S., et al. Effectiveness comparison of various atrial fibrillation ablation methods in patients with common venous trunk. *Advances in clinical and experimental medicine: official organ Wrocław Medical University*. 2018.

9. Shi, Y., Mi, S., Shi, Y., Wang, H., Li, J., Yu, B., et al. Evaluation of pulmonary vein anatomy using 256-slice computed tomography. *Turkish journal of medical sciences*. 2017; 47 (5): 1526-1534. doi: 10.2174/157340309787048121.

10. Odozynski, G., Forno, A. R. J. D., Lewandowski, A., Nascimento, H. G., & d'Avila A. Paroxysmal Atrial Fibrillation Catheter Ablation Outcome Depends on Pulmonary Veins Anatomy. *Arquivos brasileiros de cardiologia, (AHEAD)*. 2018. doi: 10.5935/abc.20180069.

11. Haissaguerre, M., Jaïs, P., Shah, D. C., Takahashi, A., Hocini, M., Quiniou, G., et al. Spontaneous initiation of atrial fibrillation by ectopic beats originating in the pulmonary veins. *New England Journal of Medicine*. 1998; 339 (10): 659-666. doi: 10.1056/NEJM199809033391003.

12. Steklov V. I., Morozov D. A., Emel'yanenko M. V., Kuz'menkov D. V. Pseudorotacionnaya atriografiya. *Russian electronic journal of radiology* 2015; 5 (1): 16-18. (In Russian)

13. Kashtanova N.Y., Gruzdev I.S., Kondrat'ev E.V., Artyukhina

- E.A., Yashkov M.V., Revishvili A.S. Cardiac multispiral computed tomography: optimization of examination's protocol for non-invasive cardiac mapping before catheter ablation of atrial fibrillation. *Medical Visualization*. 2018; (3): 33-48. (In Russian) <https://doi.org/10.24835/1607-0763-2018-3-33-48>
14. Kiuchi, K., Yoshida, A., Takei, A., Fukuzawa, K., Itoh, M., Imamura, K., et al. Topographic variability of the left atrium and pulmonary veins assessed by 3D-CT predicts the recurrence of atrial fibrillation after catheter ablation. *Journal of arrhythmia*. 2015; 31 (5): 286-292. doi: 10.1016/j.joa.2015.03.006.
 15. Jongbloed, M. R., Dirksen, M. S., Bax, J. J., Boersma, E., Geleijns, K., Lamb, H. J., et al. Atrial fibrillation: multi-detector row CT of pulmonary vein anatomy prior to radiofrequency catheter ablation—initial experience. *Radiology*. 2005; 234 (3): 702-709. doi: 10.1148/radiol.2343031047.
 16. Kanaji, Y., Miyazaki, S., Iwasawa, J., Ichihara, N., Takagi, T., Kuroi, A., et al. Pre-procedural evaluation of the left atrial anatomy in patients referred for catheter ablation of atrial fibrillation. *Journal of cardiology*. 2016; 67 (1): 115-121. doi: 10.1016/j.jcc.2015.02.016.
 17. Thorning, C., Hamady, M., Liaw, J. V. P., Juli, C., Lim, P. B., Dhawan, R., et al. CT evaluation of pulmonary venous anatomy variation in patients undergoing catheter ablation for atrial fibrillation. *Clinical imaging*. 2011; 35 (1): 1-9. doi: 10.1371/journal.pcbi.1006166.
 18. Chen, J., Yang, Z. G., Xu, H. Y., Shi, K., Long, Q. H., & Guo, Y. K. Assessments of pulmonary vein and left atrial anatomical variants in atrial fibrillation patients for catheter ablation with cardiac CT. *European radiology*. 2017; 27 (2): 660-670. doi: 10.1007/s00330-016-4411-6.
 19. Klimek-Piotrowska, W., Holda, M. K., Piątek, K., Koziej, M., & Holda, J. Normal distal pulmonary vein anatomy. 2016; 4: 1579. doi: 10.7717/peerj.1579.
 20. Bittner, A., Mönnig, G., Vagt, A. J., Zellerhoff, S., Wasmer, K., Köbe, J., et al. Pulmonary vein variants predispose to atrial fibrillation: a case-control study using multislice contrast-enhanced computed tomography. *Europace*. 2011; 13 (10): 1394-1400. doi: 10.1093/europace/eur145.
 21. Kato, R., Lickfett, L., Meininger, G., Dickfeld, T., Wu, R., Juang, G., et al. Pulmonary vein anatomy in patients undergoing catheter ablation of atrial fibrillation: lessons learned by use of magnetic resonance imaging. *Circulation*. 2003; 107 (15): 2004-2010. doi: 10.1161/01.CIR.0000061951.81767.4E.
 22. Marom, E. M., Herndon, J. E., Kim, Y. H., & McAdams, H. P. Variations in pulmonary venous drainage to the left atrium: implications for radiofrequency ablation. *Radiology*. 2004; 230 (3): 824-829. doi: 10.1148/radiol.2303030315.
 23. Defaye, P., Kane, A., & Jacon, P. An unusual connection of the right and left inferior pulmonary veins in the left atrium via a common ostium. *Heart*. 2010; 96 (23): 1951. doi: 10.1136/ha.2010.002899.
 24. McLellan, A. J., Ling, L. H., Ruggiero, D., Wong, M. C., Walters, T. E., Nisbet, A., et al. Pulmonary vein isolation: the impact of pulmonary venous anatomy on long-term outcome of catheter ablation for paroxysmal atrial fibrillation. *Heart Rhythm*. 2014; 11 (4): 549-556. doi: 10.1016/j.hrthm.2013.12.025.
 25. Wei, H. Q., Guo, X. G., Zhou, G. B., Sun, Q., Yang, J. D., Xie, H. Y., et al. Procedural findings and clinical outcome of second-generation cryoballoon ablation in patients with variant pulmonary vein anatomy. *Journal of cardiovascular electrophysiology*. 2018.